Aus der Zahnklinik (Mund- und Kieferheilstätte)
der Fried. Krupp A.-G., Essen
Leiter: Dr. h. c. Friedrich Hauptmeyer

Über die Entwicklung der Kieferbruch-Verbände aus Draht und ihre Vervollkommnung durch den nichtrostenden Stahl

Inaugural-Dissertation

zur
Erlangung des zahnärztlichen Doktorgrades
der Hohen Medizinischen Fakultät
der Philipps-Universität Marburg / L.
vorgelegt von

Wilhelm Erich Pütz
appr. Zahnarzt
aus Essen

1938

Buchdruckerei Heinrich Pöppinghaus o. H.-G., Bochum-Langendreer

Angenommen von der Medizinischen Fakultät der Universität Marburg am 24. 6. 1938.
Gedruckt mit Genehmigung der Medizinischen Fakultät.
Referent: Prof. Dr. H. Fliege.

R. UNIV.
BIBLIOTHEEK
LEIDEN

Meinen lieben Eltern

Digitized by the Internet Archive
in 2026

https://archive.org/details/IA41555610_0107

Die Kieferbruchbehandlung beschäftigt seit langer Zeit Chirurgen und Zahnärzte in gleicher Weise, und es sind große Fortschritte auf diesem wichtigen Teilgebiet des zahnärztlichen Berufes gemacht worden. Aufbauend auf den Erfahrungen der Vorkriegszeit und des Weltkrieges haben wissenschaftliche Arbeit und praktische Tätigkeit gerade in den letzten Jahrzehnten sehr erfolgreich wirken können.

Besonders der Krieg hat die Notwendigkeit enger Zusammenarbeit von Chirurg und Zahnarzt gezeigt. Daß eine gegenseitig ergänzende Arbeit vor dem Weltkriege im allgemeinen nicht so gepflegt wurde, wie es nötig erscheint, betont Bruhn 1922: „. . . insbesondere blieb der Zahnarzt zum Schaden der Kranken von der klinischen Beobachtung des Verlaufs der Kiefererkrankungen ausgeschlossen." Bruhn begrüßt die einsichtsvolle Umstellung, Kenntnisse des Chirurgen und Zahnarztes in einer chirurgisch-kieferorthopädischen und prothetischen Therapie zu vereinigen. Dadurch seien beide zu einer gemeinsamen Auffassung der Behandlungsaufgaben gekommen, die angewandten Methoden und Hilfsmittel hätten eine gute Auslese oder Entwicklung und Bereicherung erfahren.

In der Tat geben die heutigen einfachen Methoden dem Behandelnden die Möglichkeit, mit wenigen Hilfsmitteln fast alle vorkommenden Friedensfrakturfälle erfolgreich zu behandeln. Für den Kriegsfall ist er dann um so eher befähigt, auch schwierigste Zertrümmerungsfrakturen mit Defekten durch Gesichtsschüsse zu schienen.

Die neuesten Statistiken gebieten klare Sicht über die Wichtigkeit dieser Aufgabe und allgemeine Kenntnis der Ausführungsmöglichkeiten. Der enorme Aufschwung des Verkehrs hat dazu geführt, daß in Deutschland nach zahlenmäßigen Erhebungen von Axhausen, Reichenbach, Schlampp, Wannenmacher, Waßmund u. a. durchschnittlich 30 bis 40% aller Kieferfrakturen dem Verkehrsunfall zuzuschreiben sind. Die Verletzungen des Gesichtskeletts in ihrer Gesamtheit gegenüber allen Frakturen des Körpers betragen nach Anspach (1936) ungefähr 4% im Gegensatz zu dem noch 1927 von Waßmund mitgeteilten prozentualen Anteil von 2,44. Diese Zahlen werden sich auch in den nächsten Jahren bei fortschreitender Motorisierung keinesfalls verkleinern, sondern

höchstwahrscheinlich noch beträchtlich mehren. Bezeichnend ist dafür die amerikanische Statistik, die 45% der Kieferbrüche auf das Konto der Verkehrsunfälle bucht. Einen nicht viel geringeren Anteil nimmt der Faustschlag als Ätiologie für sich in Anspruch (20—30%). Betriebsunfälle, hauptsächlich der Schwerindustrie, und Sportverletzungen haben auch erheblich zugenommen.

Wie schon erwähnt, ist bis zum Weltkriege die Behandlung Kieferverletzter in erster Linie Sache der Chirurgen gewesen. Allerdings gab es in vielen Städten mit zahnärztlichen Instituten oder Kliniken andere Regelungen. So besteht z. B. bei der Hütten- und Walzwerks-Berufsgenossenschaft in Essen schon seit 1906 die Anordnung, daß zu jeder Kieferfraktur auch der Zahnarzt gehört werden soll. Es ist deshalb hier schon früh der Brauch Tatsache geworden, daß zur ersten Versorgung auch die Maßnahmen des Zahnarztes gehören. Der zahnärztliche Eingriff muß manchmal sogar der erste sein, gerade, wenn Zerreißungen der Weichteile sich bis zur Mundspalte erstrecken und Behandlung durch den Chirurgen notwendig ist. Ich komme darauf später zurück. Von dem Chirurgen wurde früher in der Hauptsache die Anlegung der extraoralen Kieferverbände geübt. Aber die guten Erfolge mit den intraoralen Schienungen zeigten es bald, daß der Zahnarzt besser in der Lage ist, den Kieferverletzten zu versorgen. Durch die Verankerung der Zähne im Kieferknochen bieten sich ihm viel günstigere Voraussetzungen zur Fixation der Fragmente. Die besondere Art seiner technischen Ausbildung hilft ihm außerdem, wenn er die vorhandenen Zähne gleichsam als Knochennägel zum Befestigen einer exakt sitzenden Schiene benutzt. So ist die Kieferbruchschienung, einschließlich der Behandlung anderer Verletzungen im Mund-Kieferbereich, allmählich in der Hauptsache eine Domäne des Zahnarztes geworden. Auf die erhebliche soziale Bedeutung dieser Änderung weist Link in „Der Chirurg" 1935 mit einem Aufsatz über klinische und unfallrechtliche Bedeutung der Kieferbrüche hin und betont, daß die überwiegende Mehrzahl der Kieferbrüche bei sachgemäßer Behandlung durch den Zahnarzt ohne Schaden ausheile; viele Berufsgenossenschaften verlangten daher immer dessen Hinzuziehung, da seit dieser Forderung kaum noch Dauerrenten an Kieferverletzte zu zahlen seien. Von 51 beobachteten Fällen (Angehörige einer Knappschafts-Berufsgenossenschaft), die mit Draht-Kieferschienen behandelt waren, zeigten 48 beste Resultate. Durch die Anwendung der heutigen einfachen Kieferbruchverbände wird es vielfach möglich, einen Patienten, der nicht ganz schwere Komplikationen neben der Kieferfraktur

erlitten hat, ambulant zu behandeln. Nach Axhausen geschieht nämlich die Krankenhausüberweisung oft noch ohne besonderen Grund und bedeutet eine überflüssige Belastung der Krankenhäuser und der reichsgesetzlichen Krankenkassen. Neben diesen rein materiellen Erwägungen ist auch die ambulante Behandlung der einfachen Brüche für die Psyche des Patienten meist günstiger. Er kann sich besser ablenken und beschäftigen, häufig sogar seinen Beruf während der Zeit der Heilung ausüben, statt sich in einer Klinik zu langweilen und unnötiges Krankheitsgefühl aufkommen zu lassen. Andererseits gibt es auch Fälle, in denen selbst der Arzt klinische Pflege und Beobachtung des Patienten für unerläßlich hält, aber der Patient es ablehnt, stationär aufgenommen zu werden. Der Wunsch, das Krankenhaus nach Möglichkeit zu vermeiden, oder den Aufenthalt auf kürzeste Zeit zu beschränken, ist fast immer dann vorhanden, wenn kein Versicherungsschutz besteht und der Verletzte selbst Träger der Kosten für die Behandlung und die Unfallfolgen ist. Solchem Begehren darf aber nicht immer stattgegeben werden. Die Schwere der Verletzung und der Gesamtzustand des Patienten sind entscheidend.

Sowohl für das Verständnis der volkswirtschaftlichen Zusammenhänge, als auch für die rein klinischen Fragen der Anwendung von Kieferschienenverbänden ist es in diesem Zusammenhang wertvoll, zunächst noch einige kurze statistische Angaben über die Häufigkeit wichtigster Fälle in ihrem mengenmäßigen Verhältnis zueinander, ihrem Vorkommen bei Menschen verschiedenen Alters, Berufs, Geschlechts etc. vorauszuschicken. Der prozentuale Anteil der Unterkieferbrüche an sämtlichen Kieferfrakturen ist nach ziemlich übereinstimmenden Statistiken vieler Institute 70%, nach den Untersuchungen von Schmid für die Schweiz 41,4% (Oberkiefer- und Jochbein je 29,3%), nach älteren Zusammenstellungen Bruhns 50% und Waßmunds 60—70% aller Gesichtsfrakturen. Die Zahlen beweisen die Vorherrschaft der Verletzungen des Unterkiefers. Seltener als beim Mann ist naturgemäß die Kieferfraktur bei der Frau. Die erwähnte Arbeit von Schmid gibt die geringste Zahl mit 2,8% an, doch ist der Anteil stark nach der Gegend variierend. In Großstädten, Industrie- und Verkehrszentren zählt Reichenbach für Leipzig (nach Jonas) 15%, für Berlin (nach Axhausen) 26% für das weibliche Geschlecht. Bei einem entstehenden totalen Krieg mit Einsatz der Luftwaffe dürfte in diesen Zahlen mit einer erheblichen Änderung zu rechnen sein. Es steht jedoch fest, daß hauptsächlich der Mann in seinem besten Alter zwischen 20 und 40 Jahren, wenn er also auf der Höhe seiner Schaffenskraft im Beruf steht, am meisten

der Gefahr der Verletzung ausgesetzt ist. Das ist eine wichtige Tatsache von sozialer Bedeutung und ein Hinweis für uns, nicht in vager Kenntnis mit vielen Behandlungsmethoden zu experimentieren, sondern mit klarer Vorstellung über die Schwere der Verletzung und deren Heilungsmöglichkeiten mit einfachsten Mitteln und möglichst schnell das Ziel unserer Bemühungen zu erreichen. Es ist immer zu bedenken, daß bei langer Arbeitsunfähigkeit oder vorzeitiger Invalidität die Allgemeinheit die Lasten für Nichtarbeitsfähige zu tragen hat. Unsere Wirtschaftspolitiker sagen: Aufwertung der Arbeit wird erzielt durch Leistungssteigerung des Arbeitenden; Aufwertung der Arbeit ist aber auch Geldverbesserung und die sicherste Währungsgarantie (Köhler). Ich spreche darum beim vorliegenden Thema von wirtschaftlichen Dingen, weil die soziale Auswirkung richtiger Erkenntnisse in jedem Arbeitsgebiet, wenn auch nur zu einem kleinen Teil, für die Volksgemeinschaft von Nutzen sein kann. Die Zusammenhänge sind hier in doppelter Hinsicht vorhanden. Erstens: Wenn ich durch einfache Methoden und mit ebenso einfachen Hilfsmitteln eine gesundheitliche Beeinträchtigung des Arbeitenden beseitigen kann, so bedeutet das Steigerung der Gesamtarbeitsleistung, die heute mehr denn je an Wert gewinnt. Zweitens: soll eine nützliche Sache an alle Menschen herangetragen werden, muß sie billig, d. h. für jeden erschwinglich sein, auch wenn Sozialversicherungen nicht in Anspruch genommen werden können. Dieses wirkt sich nicht zuletzt auch auf die wirtschaftliche Sicherung des Behandelnden aus. Der Kreis schließt sich, wenn man bedenkt, daß in unserem Beruf die Anwendung eines billigen, heimischen Werkstoffes mit hervorragenden Eigenschaften und den Möglichkeiten der Nutzbarmachung für alle, nicht nur für den Behandelnden, zusätzlich Arbeit schafft. Das von 45 Milliarden im Jahre 1932 auf 69,5 Milliarden im Jahre 1937 gestiegene deutsche Volksvermögen ist nichts anderes, als ein Produkt zusätzlicher Arbeit und verbesserter Arbeitsleistung.

Um in der Fortführung des Themas auf die klinischen Fragen der Kieferbruchbehandlung zurückzukommen, muß ich zum Verständnis des weiteren einige Hinweise zur Ätiologie von Kieferfrakturen geben. Der Sitz der Frakturen wird bestimmt durch Art, Ort und Intensität der Gewalteinwirkung und durch die sogenannten Schwachpunkte, die entweder physiologisch oder pathologisch sind (Kieferwinkel, Collum, Eckzahngegend einerseits, Zahnlücken, Atrophien, Cysten u. ä. andererseits). Hauptmeyer weist in seinen Vorträgen immer darauf hin, die sogenannten Schwachpunktfrakturen im Unterkiefer entständen meist nicht nur weil eine lange

Eckzahnwurzel den Kieferkörper schwächt, sondern, weil diese Stelle am meisten der Gewalteinwirkung ausgesetzt ist. Interessant ist das Beispiel der häufig vorkommenden Kieferbrüche in der Eckzahngegend bei Arbeitern in Eisenwerken. Dort werden die schweren, glühenen Schmiedeblöcke mit langen, in Ketten hängenden Wälzstangen in eine für die Bearbeitung erforderliche Lage gebracht. Dabei wird oft die bewegende Stange bei ungeschickter Handhabung von dem gewälzten Block hebelartig hochgeschnellt. Sie schlägt in den meisten Fällen gegen den linken Unterkiefer des Arbeiters und kann so eine Fraktur in der linken Eckzahngegend herbeiführen. Ist der Arbeiter Linkshänder, so wird ihn die Gewalt wahrscheinlicher am rechten Unterkieferrand treffen. Ausschlaggebend ist jedoch immer die Stellung des Körpers zur Arbeit und die Haltung der Hand. Schlägt nämlich die Eisenstange, gepolstert durch die Hand, gegen den Kiefer, so entsteht ein großes Hämatom und eventuell ein subkutaner Bruch. Bei unabgefedertem Schlag aber mit dem blanken Eisen ist meist eine klaffende Hautwunde mit offener Knochenfraktur die Folge. Aus dem Beispiel ist ersichtlich, daß der Entstehungsmechanismus durchaus nicht nebensächlich gewertet werden darf, denn bei seiner Kenntnis ist die Diagnose einfacher und die Wahl der Therapie leichter festzulegen. Die Dislokation der Fragmente ist abhängig von Verlauf, Art und Lokalisation der Frakturstelle, Einwirkung der Gewalt, Eigenschwere und als wesentlichstes vom physiologischen Muskelzug. Dieser ist so ausschlaggebend, daß — mit wenigen Ausnahmefällen — die Kenntnis der Kräfte und Zugrichtung der Adduktoren und Abduktoren die Diagnose sichert und die Therapie eindeutig vorschreibt. Wegen des straffen Periostmantels und der dünnen Weichteilbekleidung pflegen die Kieferfrakturen selbst bei Einwirkung nur stumpfer Gewalten meist kompliziert zu sein. Diese Tatsache ist wichtig im Hinblick auf Schienungsmethode und Schienenmaterial.

Das sind die Umstände, denen wir mit unseren Maßnahmen begegnen müssen. Die Schienung, die wir dem verletzten Kieferknochen geben, soll die heilenden Kräfte des Körpers unterstützen und in die richtigen Bahnen lenken. Ähnlich wie bei den Extremitätenfrakturen kommt es dabei auf verschiedene Bedingungen an, die in unserem Falle noch besonders auf das Mundorgan abgestimmt sein müssen. Zwangsläufig ergibt sich daraus wieder die anzuwendende Methode.

Um einmal einen ganz klaren Überblick zu geben, worauf es bei der Schienung von Kieferbrüchen ankommt, möchte ich im Folgenden die wichtigsten Forderungen, die in der Literatur der letzten Jahre darüber aufgestellt sind, zusammenfassen und

sie nachher bei der systematischen Darstellung und Besprechung der Schienungsarten mit Draht auf ihre Erfüllbarkeit hin kritisch betrachten. Fast alle Autoren fordern die Schienung so früh, als nur irgend möglich nach der Verletzung. Möglichst 24 Stunden nach dem Unfall sollte der Kranke vom Zahnarzt versorgt sein. Daduch wird erreicht, „daß üble Folgezustände gar nicht erst aufkommen" (Hauptmeyer). „Keine auch noch so schwierigen äußeren Verhältnisse sollten einen davon zurückhalten, die zahnärztlichen Maßnahmen zu beginnen" (Reichenbach). Ganz abgesehen von Entzündungen, Schwellungen und den sich daraus ergebenden funktionellen Störungen ist die sofortige Behandlung für den Patienten kaum mit wesentlichen Schmerzen verbunden. Es besteht in den ersten Stunden außer einer allgemeinen Benommenheit ein örtlicher Gewebsstupor durch die plötzliche Gewalteinwirkung. Doch dieser Zustand geringerer Schmerzempfindung schlägt bald ins Gegenteil, in eine erhebliche Übererregbarkeit, um. Der Kranke empfindet dann bei der geringsten Berührung der Fragmente unerträgliche Schmerzen, die jede Schienung, auch die einfachste, ohne Anwendung von Anästhetica unmöglich machen. Über die Wirkung der frühzeitigen Schienung und Heilungstendenz schreibt Schröder (D. Z. W. 1934, Zahnärztliche Hilfe im Felde): „So lange noch knochenbildende Elemente, lebensfähige Knochen und Periostteile die Verbindung der Fragmente unterhalten, ist mit einer knöchernen Vereinigung zu rechnen, — aber nur unter der Voraussetzung, daß die Frakturen frühzeitig ruhiggestellt und geschient werden. Von der frühzeitigen Schienung hängt der Wundverlauf ab und weiter —, je früher sie vorgenommen wird, umso weniger wird ihre Ausführung erschwert." Die Schienungsart hängt auch ganz wesentlich vom Zeitpunkt des Eingreifens ab. „Abgesehen von ausgedehnten Maßnahmen, die die Schwere des Bruches an sich mit Bezug auf die Schiene erheischt, werden umständlichere Verbände zumeist erst notwendig, wenn, wie es leider so oft geschieht, die Brüche bis zur Abschwellung oder gar bis zur äußeren Wundheilung liegen gelassen werden. „Jetzt kann man ja doch noch nichts machen" ist eine gefährliche Denkweise. Hochgradige entzündliche Erscheinungen, Eiterungen, Kieferklemme, die das Abdrucknehmen erschweren, sind Zeichen des inzwischen alt gewordenen Bruches." (Hauptmeyer, Handb. d. Zhlkde. Bd. 1, herausgeg. von Partsch, 1927.)

Der Chirurg wartet ja auch nicht mit der Behandlung eines frisch eingelieferten Knochenbruches, z. B. an den Extremitäten, bis zur Reinigung und Abschwellung der äußeren Wunden, sondern er schient sofort.

Besonders wichtig ist die Hilfe des Zahnarztes vor der primären chirurgischen Versorgung äußerer, klaffender Wunden bei Schußfrakturen. Axhausen wies in seinem Vortrag auf der Zahnärztetagung in Düsseldorf „Der Zahnarzt im Kriegssanitätsdienst" mehrfach auf dieses Erfordernis hin. Die frühere Organisation des Heeressanitätswesens ließ nur eine oberflächliche Primärbehandlung des Kieferverletzten zu, während sich die chirurgische Wundversorgung bei allen anderen Schußverletzungen segensreich auswirken konnte. „Der tatsächliche Grund für die operative Zurückhaltung gegenüber den Kieferverletzungen war das Fehlen zahnärztlicher Mitarbeit im Feldlazarett. Die Chirurgen waren sich schon damals bewußt, daß eine planvolle und erfolgversprechende Behandlung dieser Verletzten ohne zahnärztliche Mitarbeit nicht möglich ist. Sie waren sich auch darüber klar, daß die zahnärztlich-prothetische Arbeit vorausgehen muß." An anderer Stelle sagte Axhausen: „Besonders bei mehrfachen Brüchen und Trümmerschüssen wird die prothetische Versorgung der gebrochenen Knochen dem Wundschluß voranzustellen sein." Falls das nicht beachtet wird, erschwert eine beispielsweise gut ausgeführte Naht ungemein die Arbeit des dann erst hinzugezogenen Zahnarztes, außerdem bedenke man die schmerzhaften Folgen für den Verletzten. Voraussetzung ist aber, daß alle Maßnahmen zur Versorgung des Knochenbruches einfach sind.

Immer muß also mit Nachdruck auf schnellstes, unverzügliches Beginnen mit der zahnärztlichen und chirurgischen Versorgung des Kieferverletzten hingewiesen werden. Das unglückselige "Noli me tangere"! führte oft zu vermeidbaren Eiterungen, Verklebungen, Kontrakturen, Sequestrierungen und Verkürzungen. Wenn der Verletzte erst nach Wochen zur sachgemäßen Versorgung ins Heimatlazarett kam, war viel kostbare Zeit verloren, und durch schwierige prothetische und chirurgische Maßnahmen konnte erst wieder der Zustand annähernd herbeigeführt werden, der bei sofortiger Versorgung schon im Feldlazarett mit ganz einfachen Hilfsmitteln hätte erreicht werden können.

Nach dem „Wann" ergibt sich die Frage: Wie soll geschient werden, um möglichst Restitutio ad integrum zu erreichen? Es ist interessant, die Entwicklung der Methoden auf diese Frage zu verfolgen. Wenn früher die erste und einzige Hilfe darin bestand, dem Verletzten eine straffe extraorale Binde (Capistrum, Funda maxillae aus Leder oder Gummi) anzulegen und dadurch die beiden Kiefer in Okklusionsstellung zu bringen und festzuhalten, so war nicht nur der Erfolg sehr zweifelhaft, sondern das Beginnen eher schädlich als nützlich für den

Patienten. „Extraorale Binden dienen meist nur als Verbandträger bei äußeren Verletzungen. Nur für sich angewandt, verschlimmern sie meist nur die Verlagerung." (Klapp, Bange, Ernst in „Die Chirurgie" Bd. IV, 1. Teil.)

Manche Nachteile haften auch den intraoralen Verbänden an, die eine feste intermaxilläre Verbindung erstreben (Portsche Zinnschiene, Gunningsche Schiene, Bruhnsche Gitterschiene, feste interdentale und intermaxilläre Drahtverschnürungen der englischen und amerikanischen Art, z. B. Ivy, Angle). Die Portsche Zinnschiene hat zweifellos auch große Vorteile bewiesen, wenn es sich darum handelte, bei Doppelbruch der Condylen und gleichzeitig fehlenden letzten Mahlzähnen die Dislokation nach aufwärts zu verhindern.

Bei den starren intermaxillären Verbindungen ist aber zu berücksichtigen, in welch' desolatem Zustand sich ein Patient befindet, dem jede Bewegungsmöglichkeit seines Kiefers genommen ist: Schlechte Speisenzufuhr, ungenügende Reinigungsmöglichkeiten mit all' den Nachteilen für etwa vorhandene Wunden, die Gesundheit der Schleimhaut und für den Bestand der Zähne, müssen in Kauf genommen werden. Das oft bei Kieferverletzten durch eine Contusio cerebri vorkommende Erbrechen kann bei fester Verschnürung geschlossener Zahnreihen sogar lebensbedrohlich werden. Bei sehr langer Ruhigstellung der Kiefer ist die Gefahr der Versteifung oder ungenügender Öffnungsmöglichkeit durch Verwachsungen in der Gelenkkapsel vorhanden, so daß eine lange Nachbehandlung durch allmähliche Dehnung, wenn nicht mittels nachträglichen blutigen Eingriffs, unumgänglich wird.

Schröder weist in allen seinen Veröffentlichungen immer wieder auf die großen Mängel des immobilisierenden Verbandes hin. Er sagt: „Was die Kieferbruchschienung anbetrifft, so liegt der leitende Gedanke in der Verfolgung des Zieles, die Technik des Verbandes so auszugestalten, daß die Funktion des verletzten bzw. frakturierten Kiefers in ausreichendem Maße gewährleistet wird." Die Forderung nach Funktion ist die Kardinalforderung überhaupt, und die weitere Entwicklung der Schienenverbände ist seit Jahren auf den Wegen des „funktionellen Verbandes" weitergeschritten. Es sind Möglichkeiten gefunden und angegeben worden, die Forderung nach physiologischer Funktion zu erfüllen, selbst wenn äußere Schwierigkeiten, wie Defektbrüche, teilweise Zahnlosigkeit u. ä. die Schienung erschweren. So hat Schröder durch seine intraorale Gleitvorrichtung oder durch das extraorale Gelenk im Kriege zusammen mit Klapp sogar bei großen Transplantationen die Gelenkfunktion erhalten und damit tadellose Erfolge erzielen

können. Bruhn und Lindemann bevorzugen im Gegensatz dazu die starre Immobilisation, bis eine „nahezu vollkommene Festigkeit an der Stelle der Transplantation" erreicht ist. Gestörte Funktion soll auch bei wochenlanger Immobilisation nicht vorgekommen sein. Waßmund sagt dazu: „Lindemanns Erfolge sind aber trotz der Immobilisation nicht besser, als die Klapps und Ganzers." Wenn auch das Kiefergelenk vermöge seiner weiten Kapsel nicht so empfindlich gegen Ruhigstellung ist, sind doch einige Beobachtungen über Ankylosebildung nach völliger Ruhigstellung bei Kieferbrüchen gemacht worden. Die große Chirurgie legt ja auch den größten Wert darauf, trotz guter Fixierung der Bruchstücke die Funktion benachbarter Gelenke aufrechtzuerhalten.

Ein weiterer grundlegender Gedanke in der Schienungsmethode war das Streben nach Vereinfachung des Verbandes und Schnelligkeit des Anlegens. Die kompakten, in sich starren Kautschuk- oder Metallschienen nach Weber, Haun, Warnekros, Mertins u.a. wurden immer mehr verlassen. (Abb. 1)

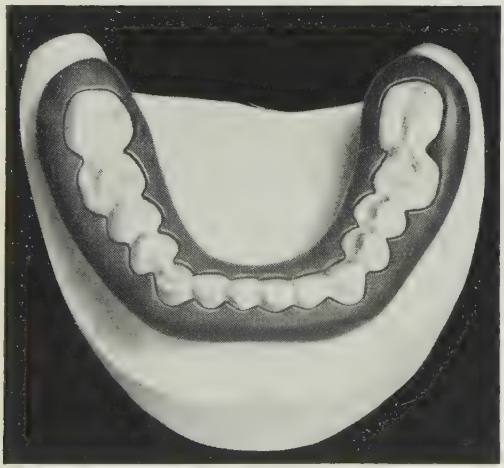

Abb. 1.
Kautschukschiene nach Weber, um 1870.

Zunächst erforderten sie einen Abdruck, die Herstellung machte ziemliche Mühe und Zeitaufwendung nötig, aber der Erfolg stand nicht im Einklang mit dem komplizierten System. Nur eine Art der kompakten Schienen hat sich weiter durchsetzen können, die Hauptmeyer'sche geschlitzte Zinn-Drahtösenschiene. Denn nicht bei allen Kieferverletzten kann sofort nach

einem Unfall eine regelrechte Kieferschiene angelegt werden, wenn andere schwerste Körperverletzungen lebensbedrohlicher sind und darum zuerst behandelt werden müssen. Hier kann sich der Zahnarzt später dadurch helfen, daß er den Aufbau der Schiene ins Laboratorium verlegt. Unter größter Schonung des Patienten wird dann ein Abdruck der verlagerten Kieferteile in situ genommen; dieser Nachteil muß in Ausnahmefällen eben in Kauf genommen werden. Auf dem Modell können die Fragmente nach Zersägen in richtige Okklusion zueinander gebracht werden. Das Modellieren und Gießen der Zinnschiene unter Umständen mit einer schiefen Ebene auf der gesunden Seite kann in Ruhe geschehen. Das Anlegen am Patienten gestaltet sich äußerst einfach, da im Gegensatz zu den anderen Schienen aus Gußmetall die Reposition der Fragmente durch die Scharnierwir-

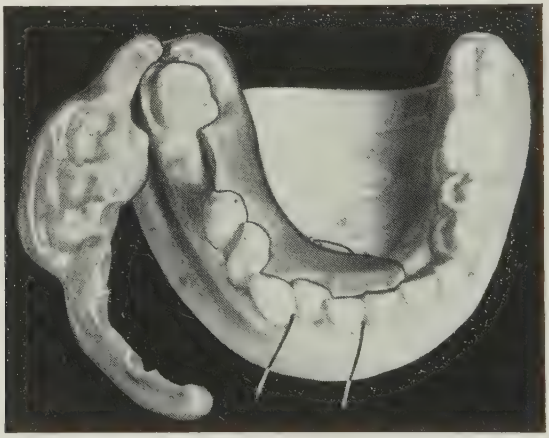

Abb. 2.
Die geschlitzte Zinn-Drahtösenschiene nach Hauptmeyer, geöffnet beim Anlegen.

kung äußerst schonend erreicht werden kann. (Abb. 2—4) Die Schiene liegt nach festem Anziehen einer einzigen, haarnadelförmig um Zahn und Schiene geführten Ligatur sehr fest.

Die Kautschuk- und gegossenen Metallschienen ließen zwar eine gute Fixierung der Bruchenden unter Funktion der Kiefergelenke zu, doch waren die Zähne und Teile der Gingiva durch die ziemlich voluminösen Umkleidungen bedeckt. Den Patienten störte der Verband bei der Nahrungsaufnahme; besonders erschwert war die Mundpflege bei der entweder der Verband vom Patienten abgenommen wurde oder die Säuberung vom Zahnarzt mit dem Sprayer vorgenommen werden mußte.

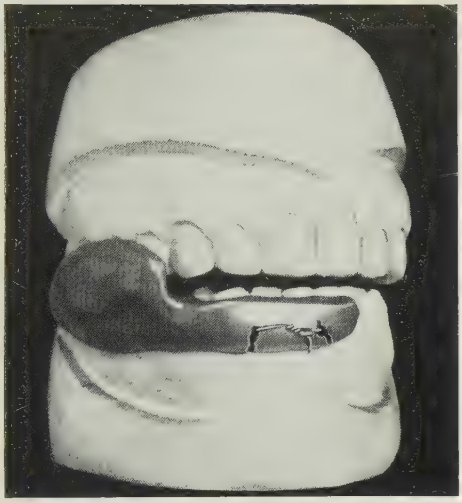

Abb. 3.
Fest angelegte Zinnschiene
mit schiefer Ebene.

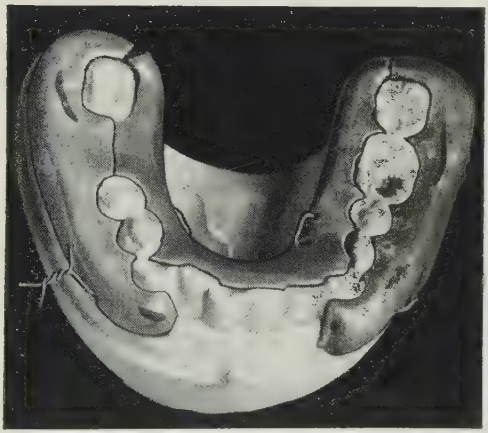

Abb. 4.
Zinnschiene um sämtliche
Zähne eines Kiefers.
(2 bewegliche Arme.)

Neben der Schmerzhaftigkeit für den Kranken, z. B. beim Abnehmen und Wiedereinsetzen der Kautschukschienen, besteht die Unvollkommenheit gerade bei eiternden, komplizierten Brüchen in der mangelnden Kontrolle des Wundgebietes, wenn die Schiene festliegt. Nur die Wiener Schule verwendet auch heute noch Kautschukschienen. Hofer rühmt der Kautschukschiene in einem Referat der Zeitschr. f. Stom. 1936 beste Erfolge nach. Es ist aber zu bedenken, daß Schädigungen der Mundschleimhaut durch den porösen, bei längerer Liegedauer zu Zerfall neigenden Kautschuks allein schon durch

den üblen Geruch gekennzeichnet sind. Eine toxische Einwirkung gewisser Bestandteile des Kautschuks auf manche Patienten ist im Gegensatz zu nicht korrodierendem Metall nicht ausgeschlossen. Hofer rügt bei der Besprechung des neuen „Leitfaden der Kieferbruchbehandlung" Reichenbachs, dessen allzu schroffes Verurteilen der sog. gewaltsamen Reposition. Reichenbach stellt die unbedingte Forderung nach allmählicher Reposition (durch Gummizüge oder ähnliches) innerhalb längerer Zeitdauer in jedem Falle auf. Was die Reposition angeht, so liegt hier sicher die Wahrheit in der Mitte. Denn es ist nicht zu bestreiten, daß Hauptmeyer mit seiner geschlitzten Zinn-Drahtösenschiene unter Anwendung der sofortigen Reposition meistens gute Heilung und Funktion der behandelten Kieferfrakturen erzielt hat. Vor allem sind die genannten Mängel des Kautschuks beim Schienenmaterial aus Zinn nicht vorhanden. Dieses schmiegsame Metall verhält sich in Gegenwart von Mundflüssigkeit gegen die Schleimhaut praktisch völlig indifferent. Das Anfügen der schiefen Ebene an die Zinnschiene bei Frakturen im Kieferwinkel und im aufsteigenden Ast erreichte eine gute Retention bei richtiger Lage der Bruchenden zueinander.

Aber auch dieser Verband überbrückte nicht alle Schwierigkeiten. Vorbedingung war vor allem ein möglichst genauer Gipsabdruck, auf dem die Schiene in Wachs modelliert wurde. Danach erforderte die Herstellung eines einwandfreien Zinngusses im Laboratorium noch erheblichen Zeitaufwand.

Das Streben nach technischer Vereinfachung in erster Linie aber nach abdruckloser Anwendbarkeit bei stärkster Berücksichtigung der Hygiene des Wundgebietes führte zurück zu den Drahtverbänden: Schon Hammond hatte 1870 als Notschiene 1 mm starken Eisendraht, der unmittelbar den Zahnreihen angebogen wurde, und mit Ligaturen an ihnen befestigt war, benutzt. (Abb. 5)

Der Draht wurde von bukkal nach lingual angelegt und innen an den Enden verlötet. Ähnlich ist der Verband nach Hansy, der mit der Biegung lingual begann und die Enden des Drahtes außen ohne Lötung übereinander legte. (Abb. 6)

Die einfachste Art eines Drahtverbandes ist die nach Sauer. Ein starkes Drahtstück wird in die ungefähre Form des Zahnbogens gebracht, bukkal an den reponierten Kiefer angelegt und mit Ligaturen befestigt. (Abb. 7)

Bei all' diesen Verbänden wurde aber immer der Charakter einer „Not"-Schienung beibehalten. Kurz vor Beginn des Weltkrieges arbeitete Schröder mit großem Erfolg weiter an dem

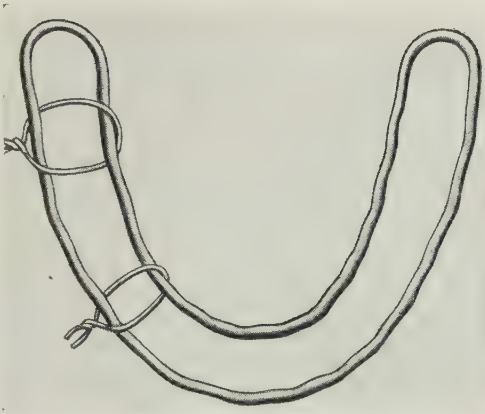

Abb. 5.
Drahtschiene nach Hammond, um 1870.

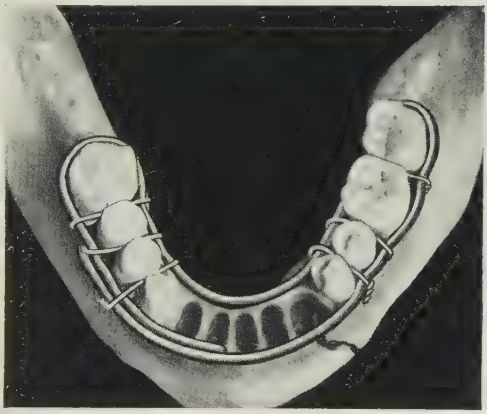

Abb. 6.
Drahtschiene nach Hansy.

Abb. 7.
Sauersche Notschiene.

Problem der Vereinfachung und Verbesserung der Drahtverbände, um sie auch zur Dauerschienung geeignet zu machen. Durch Kombination mit Schraubbändern nach orthodontischem Vorbild und durch Hinzufügen vieler praktischer Hilfsteile in Form von Häkchen, schiefer Ebene und Gleitvorrichtung kam er zu einem Verband, der es gestattete, fast alle Fälle ohne Abdruck und ohne wesentliche Laboratoriumsarbeit schienen zu können. (Abb. 8—9)

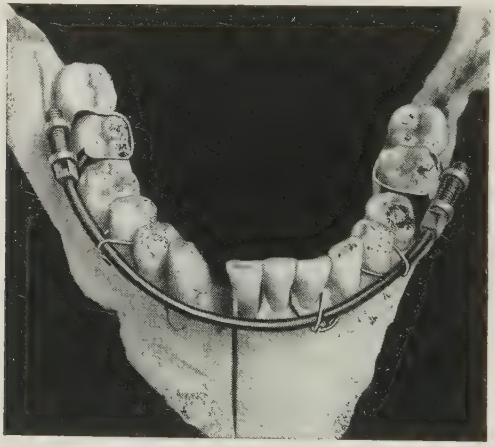

Abb. 8.
Drahtschiene mit Luckensschraubbändern nach Billing-Schröder, um 1910.



Abb. 9.
Hilfsteile zum Schröderschen Verband (aus Schröder, Handb. 1911).

Die Drahtschiene hatte ihre Zweckmäßigkeit bewiesen. Hauptmeyer ging diesen Weg konsequent weiter, und schon im Kriege zeigte er neue Anwendungsmöglichlichkeiten des Drahtverbandes für Kieferbrüche dadurch, daß er eine schiefe Ebene am Drahtbogen durch schlaufenförmiges

Hochbiegen bildete (Abb. 10) und eine Gleitvorrichtung angab, die ebenfalls aus einem Stück durch geschicktes Biegen, ohne Lötung in ganz individueller Weise bei der Drahtschiene verwirklicht werden kann. (Abb. 11)

Abb. 10.
Schiefe Ebene, in den Verlauf einer Drahtschiene gebogen, nach Hauptmeyer.

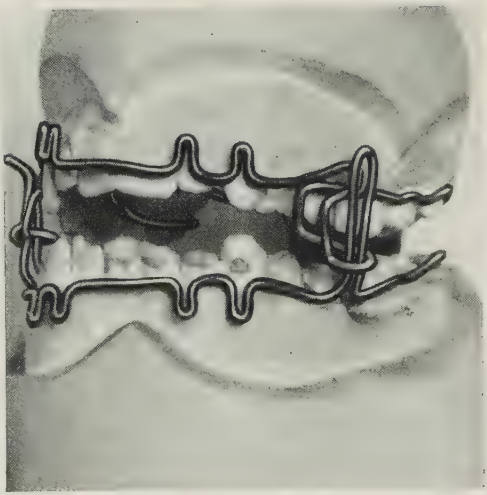

Abb. 11.
Gleitvorrichtung, in den Verlauf einer oberen und unteren Kieferschiene gebogen, nach Haupmeyer.

Der Wille, auch unter den ungünstigsten Bedingungen vollwertige Hilfe zu leisten, geht aus folgendem Beispiel hervor. Geismar veröffentlicht in einem Artikel „Über Kieferverbände" DZW. 1914 Nr. 39 einen an ihn gerichteten Brief Hauptmeyers, der als Offizier von seiner ersten Kieferschienung an der Front berichtet: Es handelte sich um einen Schwerverletzten, dem durch Granatsplitter der Unterkiefer zertrümmert worden

war. In Ermangelung zahnärztlicher Instrumente und Hilfsmittel benutzte Hauptmeyer als Sauersche Schiene ein Stück Eisendraht von der Umzäunung des Bahnhofs; Blech von einer Konservendose, mit Tinol aus dem Werkzeugkasten der technischen Truppe angelötet, bildete die schiefe Ebene. Mit feinem Draht, den die Nachrichtenabteilung für Telefonanlagen braucht, wurde das Ganze fixiert. Wörtlich heißt es weiter: „Es ist damit wohl der Beweis erbracht, daß Schienungen in vorderer Linie recht gut zum Wohle der Verwundeten ausgeführt werden können und nicht erst nach Wochen." Dieses Beispiel sollte eine von Japan übernommene Denkungsweise über zentrale Versorgung aller Kieferverletzten in einem großen Sammellazararett der Heimat — Berlin war dafür vorgesehen — widerlegen. Die Krankentransporte haben immer eine dem Vordringen der Front entgegengesetzte Richtung und bedingen Zeitverluste für die Verwundeten. Ausschlaggebend für den Erfolg der Kieferbruchbehandlung ist aber der Zeitpunkt des helfenden Eingreifens, und so setzte sich Hauptmeyer schon damals intensiv für das Prinzip der Frühversorgung der Kieferverletzten ein. Daß die nach heutigen Begriffen unverständlichen Forderungen nach einer Hilfsstation für alle Kieferverletzten in der Heimat ohne vorherige zahnärztliche Versorgung im Feldlazarett überhaupt zur Diskussion standen, ist nur mit den damals noch üblichen, größtenteils komplizierten Schienungsmethoden zu erklären. Ein Abdruck wurde fast in jedem Falle benötigt, um danach eine Metallschiene zu gießen oder aus Draht zu biegen. Der Weg zu abdrucklosem Arbeiten ohne Laboratoriumstechnik wurde erst durch die einfachen Hauptmeyerschen Drahtschienenverbände frei. Zuerst bestanden diese selbstverständlich aus den seiner Zeit üblichen zahnärztlichen Werkstoffen. Denn in jeder Zeit ist das vorherrschende Material benutzt worden. Schon im Partschschen Handbuch aber sagt Hauptmeyer dem „Kruppschen nichtrostenden Chrom-Nickel-Stahl in der Marke V 2 A" eine große Zukunft voraus. In der Tat ist es in neuester Zeit Hauptmeyers Verdienst, durch Verbesserung der Materialeigenschaften und geeignetere Formgebung des nichtrostenden Stahls (weiches biegsames und doch zähes Drahtmaterial in allen Stärken) die Weiterentwicklung des Drahtverbandes richtunggebend beeinflußt und ausgedehnte Verwendungsmöglichkeiten gezeigt zu haben.

Wenn man so die Geschichte der Kieferbruchbehandlung verfolgt, ist es erstaunlich, welche Fülle von Veröffentlichungen seit den Tagen Fauchards und anderer Ahnen der Zahn-

heilkunde erschienen sind. Wie die beschriebene Entwicklung der Drahtverbände schon zeigt, sind viele technische Methoden angewendet worden, die mehr oder weniger gut — nach heutiger Ansicht — den Forderungen nach bestmöglicher Versorgung der Verletzten gerecht zu werden imstande sind. Eines fällt dem Suchenden besonders auf, daß zwar die Technik der Schienung, speziell die Konstruktion komplizierter Apparaturen für Kieferbrüche und für das sehr nahe damit verwandte Gebiet der Resektionsprothese eine bemerkenswerte Höhe der Vollendung erreicht hat, aber die Frage nach dem Material ist nicht immer in genügender Schärfe herausgestellt worden. Das ist nicht verwunderlich in einer Zeit, da außer den teueren Edelmetallen keine Ersatzlegierung bekannt war, die den korrodierenden Einflüssen der Mundflüssigkeit gewachsen war. 1919 wurde von Hauptmeyer der nichtrostende Stahl in die Reihe der Prothesenwerkstoffe der Zahnheilkunde eingeführt, und dieses Material hat vermöge seiner idealen Eigenschaften seither unter dem Namen „Wipla“ eine außerordentlich große Verbreitung auch in den übrigen Gebieten der Zahnheilkunde sowie in der Chirurgie gefunden.

Was ist nun nichtrostender Stahl, was ist Wipla? Die Frage bedarf einer eindeutigen Antwort, weil in der chirurgischen und zahnärztlichen Literatur die Begriffe und Bezeichnungen vielfach zur Verwirrung führen. Wipla ist eine durch besondere Legierungskunst auf der Eisenbasis aufgebaute Chrom-Nickel-Stahlsorte. Als in den Jahren 1909—1912 von Strauß und Maurer nach langen Untersuchungen in der Kruppschen Versuchsanstalt der nichtrostende Stahl entwickelt wurde, waren Einzelheiten über das Wesen dieses neuen Werkstoffes und über die Feinheiten, die für seine Anwendbarkeit in der heutigen Medizin erforderlich sind, noch nicht bekannt. Das austenitische Kristallgefüge des V 2 A-Stahls (V = Versuchsstahl, Ziffer = entsprechende Legierungsnummer, Buchstabe A oder M = Gefügeart) wies jedenfalls für die Industrie eine ungeahnte Korrosionsfestigkeit auf. Die metallurgische Forschung der folgenden Jahre folgte der Richtung, die Strauß und Maurer gewiesen hatten, und entdeckte immer mehr nichtrostende Stähle mit den verschiedensten Eigenschaften. V M (martensitisch) wurde z. B. wegen seiner Härte für Zahnräder und stark beanspruchte Maschinenteile verwandt. VA-Bleche waren der Werkstoff zur Herstellung sehr widerstandsfähiger Behälter für aggressive Flüssigkeiten (Säuren etc.). Eine große Anzahl verschiedener „nichtrostender“ Stahlsorten stehen heute zur Verfügung. Es versteht sich, daß Hauptmeyer für die Anwendung des Stahls im Munde

nur das edelste Material aus der chemisch am resistentesten Gruppe der Chrom-Nickel-Stähle brauchen konnte, und dieses absolut korrosionsfeste Material fand er im „niedrigst gekohlten" V2A-Stahl „Supra", dessen Kohlenstoffgehalt unter 0,07% bleibt. Er nannte dieses Metall, das den Bedürfnissen der Zahnheilkunde angepaßt ist, Wipla (wie Platin). Es unterliegt heute keinem Zweifel mehr, daß der Wipla-Stahl und das auf Kobalt-Chrom-Basis aufgebaute Vitallium weitgehend das Gold ersetzen und in mancher Beziehung noch übertreffen. Nicht ohne Grund hat vor allem die Kieferorthopädie Wipla in ihren Dienst gestellt. Bei den geringsten Dimensionen gestattet dieses Metall, die wirksamsten elastischen Kräfte in dosierbarer Form anzuwenden. Hier ist der Name „Austauschstoff" gegenüber „Ersatz" vollauf berechtigt. Er besagt, daß Materialien, die als Austauschstoffe bezeichnet werden können, mindestens die gleiche Güte wie das ausgetauschte Metall besitzen müssen. Die Erfahrung hat auch gezeigt, daß für den Zweck der Kieferbruchschienung der nichtrostende Stahl gegenüber allen Metallen mehr als nur ein Austauschstoff ist.

An dieser Tatsache gehen aber selbst heute noch viele achtlos vorbei und verwenden bei der Anfertigung von Kieferschienenverbänden unbedenklich nichtmundbeständige Legierungen, hauptsächlich Messing, Aluminiumbronze oder verzinntes Eisen, ohne sich über die nachteiligen Folgen Gedanken zu machen. Nicht einmal die gesunde Mundschleimhaut und die Zähne vertragen unedle Metalle, da letztere Korrosionserscheinungen aufweisen und durch Ausscheidung giftiger Metallsalze innere allgemeine und lokale Körperschädigungen hervorrufen. Bekannt ist die unangenehme Dunkelfärbung der Zähne an den Stellen, die von einer Schiene aus Messing berührt werden. Daß bei korrodierenden Metallen immer Schädigungen, selbst der gesunden Schleimhaut auftreten — seien sie zunächst auch nur histologisch feststellbar — beweist Wannenmacher in seinem Bericht über „Biologische Fragen in der zahnärztlichen Werkstoffkunde" auf dem 9. internationalen Kongreß in Wien 1936. Bei starker Korrosion von Metallplatten oder Drähten entstehen grobe Poren und Rauhigkeiten, die schon rein mechanisch die Schleimhaut reizen. Elektrolytische Vorgänge bei verschiedenen Metallen in einem flüssigen Medium sind, wie der Name sagt, mit Auflösung von Legierungsbestandteilen verbunden, und so ist es verständlich, daß z. B. alle Kupfer enthaltenden Materialien durch gelöste Kupfersalze auch chemisch starke Zerstörungen, Vergiftungen oder Reizungen hervorrufen können. Niemals treten aber entzündliche Vorgänge in der Schleimhaut auf, wenn „ein Kontakt

der Schleimhaut mit nicht korrodier- oder zersetzbaren Substanzen vorhanden ist", vorausgesetzt, daß sie nicht pressend der Schleimhaut aufliegen. Wieviel mehr sind offene Wunden gefährdet, die schädigenden Einflüssen in erhöhtem Maße zugänglich sind! Wannenmacher fordert dann zusammenfassend, „daß nur solche Legierungen in der Mundhöhle Anwendung finden dürfen, die keine oder möglichst geringe Korrosionstendenz aufweisen".

Laboratoriumsversuche über die chemisch-physikalische Angreifbarkeit des nichtrostenden Stahls sind von der Industrie in großer Zahl gemacht worden. Die Ergebnisse der Prüfung auf Korrosionsfestigkeit bei Einwirkung aller möglichen flüssigen oder gasförmigen Stoffe, konzentrierter Säuren, Medikamente oder anderer chemischer Verbindungen sind genauestens tabellarisch festgelegt und zeugen von der hohen Widerstandsfähigkeit des Wiplametalls. Jedem Laien ist auch heute schon der nichtrostende Stahl unter dem Namen „Nirosta" und seine Eigenschaften von vielen Gegenständen des täglichen Lebens her bekannt. Für die Zahnheilkunde sind aber besondere Prüfungsbedingungen gegeben, die eine spezielle Versuchsanordnung bedingen. Nur schwache Säure-Lösungen, die den Verhältnissen der Mundhöhle angepaßt sind, kommen für Laboratoriumsprüfungen in Frage. Das ist 1%ige Milchsäure mit 0,25% Kochsalz-Zusatz. Die Dauerwirkung ist die Hauptsache bei diesen dynamischen (in der Bewegung), mit künstlichem Speichel ausgeführten Prüfungen der mundbeständigen Metalle. Eine andere Methode ist die elektro-chemische zur Bestimmung des Spannungs-Potentials und Ermittlung der Differenz zu anderen edlen und unedlen Metallen in solchen Elektrolyten, die in ihrer Wirkung ebenfalls dem menschlichen Speichel möglichst weitgehend entsprechen. Versuche in dieser Richtung veröffentlichte Imbusch in der Z. R. 1937 Nr. 36:

Das Potential von Wipla-Metall in einem Elektrolyten aus 0,9%iger Kochsalzlösung, gegen eine konstante Normalelektrode (n-Kalomel-Elektrode) gemessen, liegt in der Spannungs-Reihe dicht neben dem 18 kar. Gold. (Gold: 0,449 Volt, V2A-Supra (Wipla): 0,404 Volt im Gegensatz zu Nickel-Chrom-Legierungen: 0,097 Volt).

Das seiner Zusammensetzung nach unedle Wipla-Metall verhält sich also nach seinen elektro-chemischen Eigenschaften im Munde wie ein Edelmetall.

Korrosionsprüfungen mit Milchsäure (1%ig + 0,25% NaCl) zeigten nach tagelanger Einwirkung auf Wipla nicht die geringsten Anzeichen von Auflösung oder „Blindwerden", während die hochlegierten Nickel-Chrom-Verbindungen (Weißmetalle)

erhebliche Nickelausscheidungen bei der quantitativen Bestimmung ergaben. Schon äußerlich ist den Blechstreifen die Auflösung anzusehen. Das den gleichen Bedingungen unterworfene Wipla-Blech blieb hochglanzblank. (Abb. 12)



Abb. 12.
Vergleichende Korrosionsprüfungen.

Diese kurzen Angaben über Laboratoriumsversuche mögen genügen. Aber es liegt nahe, wegen der Verwandtschaft der Kieferbruchbehandlung zur Chirurgie in der Beurteilung der Verwendungsmöglichkeiten des nichtrostenden Stahls im Körper die Erfahrungen von Chirurgen anzuführen. Lange Zeit hat nämlich die Chirurgie nach geeigneten Materialien gesucht, die sich als alloplastische Stützsubstanzen zur Einlagerung ins Gewebe eignen. Der Fremdkörper soll jede Gewebsreizung vermissen lassen.

Bode schreibt in seinen „Bemerkungen zur operativen Behandlung frischer Knochenbrüche" im Arch. f. klin. Chir. 1935, daß durch den Ausbau der operativen Technik und Verwendung von geeigneterem und nicht rostendem Fixationsmaterial, besonders konstruierter Repositions- und anderer

Hilfsinstrumente die Erfolge immer besser geworden seien. Er berichtet, daß König „zu seinem eigenen Erstaunen" nach operativer Einrichtung frischer, offener Knochenbrüche in fast 50% der Fälle die exakte Konsolidierung und reaktionslose Einheilung der großen „rostfreien Platten und Schrauben" erreicht habe. Bode benutzt bei der Drahtumschnürung oder bei anderen Formen der Osteosynthese nur den „Kruppschen rostfreien Stahl". Von 72 eigenen Fällen seien die versenkten Drähte und Schienen mit zwei Ausnahmen (die Mißerfolge lagen nicht am Material) alle eingeheilt, und es geht nach seiner Ansicht zu weit, alle diese Fremdkörper wieder herausholen zu wollen.

Zu bedenken ist jedoch immer folgendes: Bei allen chirurgischen Eingriffen ist jeder Erfolg oder Mißerfolg hauptsächlich durch die Reaktionslage des betreffenden Körpers gegeben. Beobachtungen zeigen die Tatsache, daß der jugendliche Knochen mit seinem großen Gehalt an organischer, lebender Substanz fast immer negativ auf Fremdkörperimplantationen, Knochennaht usw., antwortet, während die harten, spröden Stützgewebe des älteren Individuums vielfach große Fremdkörpereinlagerungen ausgezeichnet vertragen. Man kann also kurz als Norm gelten lassen: Der im Wachstum befindliche Körper kann nur körpereigenes Material zur Einheilung bringen, während stärker verkalktes Knochengewebe Implantationen ungiftiger Fremdkörper mit glatter Oberfläche eher reaktionslos aufnimmt.

v. Redwitz warnt in einem Aufsatz über die Pseudarthrosenfrage (Arch. klin. Chir. 1935) vor der Anwendung von Fremdkörpern. Diese sollen abbaufördernd sein, und darum seien viele von der Verwendung des Drahtes oder Lanescher Schrauben bei der Pseudarthrose abgekommen v. Redwitz sagt: „Es ist nach neuen Untersuchungen von Léwine, Menegaux und Odiette u. a. um so mehr vor der Verwendung von Fremdkörpern zu warnen, als einzig und allein ganz bestimmte Stahlsorten keinen ungünstigen Einfluß auf die Kallusbildung entwickeln."

Die Untersuchungen von Menegaux, Moyse und Odiette hatten die Wirkung fast aller Metalle auf wachsender Körpergewebe untersucht und in 3 Gruppen eingeteilt: wachstumaufhebende, wachstumhemmende und indifferente. Reines Eisen war z. B. wachstumaufhebend, Zinn, Silber, Nickel hemmend, ohne Einfluß war Aluminium, Gold und V2A-Stahl Extra (Krupp). In krassem Gegensatz zu dieser Ablehnung steht Häbler (Arch. f. orthop. u. Unfallchir. 1935): „Verursacht der metallische Fremdkörper bei der Osteosynthese Knochenabbau und Atrophie?"

Häbler beweist an vielen Fällen mit eindeutigen Röntgenkontrollen, daß „rostfreie Lanesche Schraubplatten auch unter ungünstigen Umständen keine Atrophie der Knochensubstanz hervorriefen.

Killian (Arch. klin. Chir. 182, 1935) hatte gute Erfolge mit der Klappschen Drahtextensionsbehandlung von Knochenbrüchen. Infektionen kamen nur durch von außen in die Bohrlöcher eingedrungene Erreger vor.

Erst in der neuesten chirurgischen Literatur wird das als „rostfreier Stahl" bezeichnete Material einer genaueren Betrachtung unterzogen. Ebenso wie der Arzt über die innere chemische Konstitution der von ihm verordneten Medikamente genau unterrichtet sein muß, sollte auch der Chirurg einen Fremdkörper, den er mit lebendem Gewebe in Verbindung bringt, kennen. Viele praktische Erfahrungen im chirurgischen Schifttum sprechen für oder wider den „rostfeien Stahl". Dazu ist zunächst festzustellen, daß schon die erwähnte gebräuchliche Bezeichnung irreführend ist. Denn etwas Rostfreies braucht nicht absolut nichtrostend zu sein, und so tarnten sich unter dem Sammelbegriff „Rostfreier Stahl" sehr viele Eisen-Chrom-Nickel-Legierungen verschiedener Herkunft und Zusammensetzung, die sich im täglichen Leben wohl als rostfrei und nichtrostend gezeigt haben, aber für deren chemisch-physikalisches Verhalten gegenüber dem Körpergewebe keine Sicherheit gegeben ist. Haase behandelt dieses Thema ausführlich im „Archiv für Orthopädie und Unfallchirurgie" 1937, „Rostfreier Stahl in der Chirurgie". Er sagt, daß z. B. die Berliner Chirurgen bisher beim Kauf „rostfreien Stahls" immer vorausgesetzt hätten, Wipla-Stahl zu bekommen, bis es sich eines Tages zufällig herausstellte, daß die betreffende Lieferfirma statt VA-Legierungen einen anderen Chrom-Nickel-Stahl aus der Gruppe VM geliefert hatte. VM-Stähle sind, wie schon näher erklärt, härter, aber trotzdem wesentlich leichter zu verarbeiten, haben jedoch dafür nicht das Höchstmaß von Resistenz gegen jedwede chemische Einwirkung wie V2A-Stahl. Haase erklärt weiter, daß nach Evans die Korrosion ihrem Wesen nach nur elektro-chemisch bedingt sei. Dabei brauchten nicht einmal unbedingt zwei Metalle mit Potentialdifferenz vorhanden zu sein, die mit der umgebenden Flüssigkeit als Elektrolyt ein galvanisches Element bilden. Schon potentiale Unterschiede in verschiedenen Teilen eines Probestückes können zu korrosionsähnlichen Veränderungen des kristallinischen Gefüges führen, wenn bei der Bearbeitung des Werkstoffes die „gleichmäßige Anordnung" der Kornsubstanz zerstört worden ist. Der überall im Gewebe in verschiedener Konzentration

vorhandene Sauerstoff übt auf die Auswirkung elektrischer Kräfte bestimmenden Einfluß. Sauerstoffmangel bildet im Metall die Anode, viel Sauerstoff läßt die Kathode entstehen und wegen des Stromflusses (+ —➤ —) zuerst Korrosion am Orte des geringsten Sauerstoffgehaltes auftreten. (Beispiel: Extensionsdraht im Knochen).

Es kommt also bei der Auswahl einer nichtrostenden Stahlsorte darauf an, für welchen Zweck sie gebraucht und unter welchen Bedingungen sie verarbeitet wird. Für die Chirurgie hat sich einwandfrei bearbeiteter austenitischer Stahl als reizlosestes Material erwiesen. Haase schreibt: „In den Geweben sollen dauernd oder vorübergehend nur Metallteile aus V2A-Stahl versenkt werden, von welchem zunächst bisher allein bekannt ist, daß er vom Gewebe vertragen wird. Es ist notwendig, darauf zu achten, daß der V2A-Stahl von Firmen geliefert und bearbeitet ist, die die Voraussetzungen zur Versenkung im menschlichen Gewebe kennen."

Eine neue chirurgische Arbeit von Krull „Untersuchungen über die Giftigkeit rostfreien Stahls in der Gewebskultur" (Arch. f. orthop. u. Unfallheilk. 1937) läßt wertvolle Schlüsse über die Anwendung des Kruppschen nichtrostenden Stahls V2A-Supra (Wipla) zu. Fibroblastenkulturen wurden mit kleinen Stahlstückchen in enge Berührung gebracht und als Kontrollversuch gleiche Kulturen der Einwirkung anderer Metalle ausgesetzt. Es ist dabei festgestellt worden, daß selbst nach drei Wochen durch den nichtrostenden Stahl nicht die geringste Schädigung der zarten Fibroblasten eintrat. Die Stahlstäbchen waren eng umwuchert, während bei den übrigen eisenhaltigen Legierungen auf anderer Basis schon nach 24 Stunden Degeneration und Tod der Zellen eingetreten war. Diese Untersuchungen sollten zeigen, welches Metall für die kurze Liegedauer der von Krull bevorzugten „temporären Drahtnaht" nach Magnus am reizlosesten ist. Von allen nach dieser physiologischen Methode geprüften Metallen und Metall-Legierungen hat das Wipla-Metall das beste Ergebnis gezeigt, und es ist darum wohl in hervorragendem Maße zur Anwendung in der Knochenchirurgie geeignet. Bei der heute allgemein benutzten Klappschen Drahtextension wird darum auch ausschließlich nichtrostender Stahl zum Einführen in die Knochenbohrlöcher gebraucht. Während der Zeit der Konsolidierung kann mit dem Draht viel besser als mit den früheren Methoden Torsion, Druck oder Zug auf das betreffende Glied übertragen werden, und die Erfahrung hat gezeigt, daß sich dabei hochglanzpolierter Wipla-Stahl indifferent wie glasiertes Porzellan verhält. Diese Tat-

sachen sind beweiskräftig genug, die praktisch völlige Unschädlichkeit des Wipla-Metalls zu zeigen.

Die gleichen Verhältnisse, wie wir sie in der großen Chirurgie vorfinden, sind auch für das Gebiet des Mundorgans zutreffend. Die Anwendungsformen des Metalls im Bereich der Kiefer sind sogar noch mannigfaltiger (Resektionsprothetik). Ist es da nicht berechtigt, zu behaupten, daß es eine Fahrlässigkeit und ein Fehler ist, noch korrodierende Metalle bei der Kieferbruchschienung zu verwenden, wenn ein Material zur Verfügung steht, das:

1. absolut mundbeständig ist, (Abb. 13 u. 14)

Abb. 13.
Stark korrodierte Messingschiene nach 6 monatigem Tragen.



Abb. 14.
Nicht korrodierte Wiplaschiene nach 7½ monatigem Tragen.

2. hohe mechanische Festigkeit und Zähigkeit bei geringsten Dimensionen aufweist,
3. sich leicht bearbeiten läßt,
4. wohlfeil zu haben ist!

Diese Eigenschaften sind für den Zweck der Kieferbruchschienung sehr günstig, und seit Jahren benutzen viele Kliniken und Zahnärzte in ihrer Praxis dieses Metall nach den Angaben der Kruppschen Zahnklinik, in der es an einem umfangreichen Kreis von Patienten erprobt wurde. Aber nicht nur großen Instituten mit modernsten Einrichtungen soll der Werkstoff Wipla zugänglich sein; es gilt, dem Zahnarzt in der kleinen Praxis, gerade dem, der weitab von fremder Hilfe — z. B. auf dem Lande — ohne großartige technische Hilfsmittel seine Aufgaben erfüllen muß, Möglichkeiten und Wege in die Hand zu geben, die bei aller Einfachheit die denkbar besten Erfolge zum Wohle des Patienten bringen.

Bevor ich nun zur Beschreibung der praktischen Verwendung von Kieferbruchschienenverbänden aus nichtrostendem Stahl eingehe, halte ich es für zweckmäßig, zusammenfassend die Forderungen, die an eine gute Methode und ein ideales Material zu stellen sind, in den Worten neuerer Autoren nach der Reihenfolge des Erscheinens in der Literatur wiederzugeben:

Hauptmeyer sagte 1909 auf dem internationalen Zahnärztekongreß in Berlin:

„Zur Verhinderung von Funktionsstörungen und Beseitigung der Dislokation der Fragmente sind Fixationsverbände erforderlich. Die Fixationsverbände müssen die Heilung ohne Verschiebung und mit guter Funktion ohne Schädigung der Muskulatur und Gelenke gewährleisten. Die Kriegschirurgie fordert einen Verband, der ohne komplizierte Apparate schnell und leicht herzustellen ist. Die Verwendung in vorderer Linie ist geboten. Die Zahnschiene ist in den meisten Fällen der geeignetste Retentionsverband. Frühzeitiges Eingreifen, Berücksichtigung der Asepsis und Antiseptik, leichte bequeme Anlage und Abnahme sind Bedingung."

Bei Klapp, Bange, Ernst in Bd. IV „Die Chirurgie" heißt es 1927: „Es muß gerade mit Rücksicht auf die Tatsache, daß häufig ohne jeden Grund komplizierte, nicht nur entbehrliche, sondern sogar schädliche Verbände zur Anwendung gelangen, mit allem Nachdruck darauf hingewiesen werden, daß für jeden einzelnen Fall immer gerade derjenige Verband angewandt werden sollte, der das Ziel schneller Heilung in einfachster Form unter geringster Belästigung für den Patienten erreicht."

v. Madarácz, in der Zeitschr. f. Stom. 1935, fordert „Zur Behandlung der Kieferfrakturen": „Von einer intraoralen Schiene verlangen wir, daß sie sich leicht in den Mund einführen lasse und den Kranken weder durch die Form, noch durch die Benützung übermäßig belaste. Die Schiene soll die Bruchenden genau fixieren und soll die Weichteile weder drücken noch verletzen. Sie soll einfach und leicht zu reinigen sein."

Reichenbach „Leitf. d. Kieferbruchbehandl." 1935, will nur Methoden gelten lassen, die auch unter den primitivsten äußeren Verhältnissen die Schienung zulassen. „Nur die einfachsten Hilfsmittel sollen Verwendung finden, vor allem soll möglichst jede Laboratoriumsarbeit ausgeschaltet werden, denn sie verursacht nur unnötige Zeitversäumnis und widerspricht der Forderung nach Billigkeit. Darauf muß Rücksicht genommen werden, da die meisten unserer Kranken Angehörige irgendwelcher Krankenkassen, Wohlfahrtsämter, Versicherungen oder Berufsgenossenschaften sind." Notverband und Hauptverband muß weitgehend miteinander kombiniert werden, und so fordert Reichenbach für die nachfolgende feste Fixierung der einzeln geschienten und reponierten Fragmente: „Dabei muß von vornherein die Anlage so durchdacht und dementsprechend gestaltet sein, daß nach richtiger Einstellung der Bruchstücke nicht eine vollkommen neue Apparatur notwendig wird."

Anspach schreibt 1936 vor:

„1. möglichste Schonung des Patienten bei der Anlegung der Verbände im Munde,
2. möglichst einfache technische Herstellung der Verbände (ohne jede Laboratoriumsarbeit),
3. einwandfreie Hygiene,
4. Erhaltung und Gewährleistung der Funktion,
5. Ermöglichung genügender Nahrungszufuhr,
6. gute Übersicht bezüglich Kontrolle,
7. Leichtes Abnehmen der Verbände nach erfolgter Konsolidierung."

Ascher, der 1936 die Modifizierung eines Hauptmeyerschen Drahtverbandes beschreibt, faßt zusammen: „Wir müssen heute von einem brauchbaren Dauerverband für die Frakturen innerhalb und außerhalb des bezahnten Unterkiefers erwarten, daß er

1. eine feste Schiene ist, 2. aus einem korrosionsbeständigen Material besteht, 3. vom Laboratorium unabhängig angefertigt und 4. sofort am Krankenbett ohne fremde Hilfe angelegt werden kann."

Zum Schluß aus einer kürzlich erschienenen Arbeit von Heuser: „Erfahrungen mit den Kieferbruchverbänden aus Chrom-Nickel-Stahl nach Hauptmeyer und deren Anwendungsbereich" (D. Z. W. 1937) die Voraussetzungen, die eine gute Kieferbruchschiene erfüllen muß: „Festigkeit, Korrosionsbeständigkeit, Unabhängigkeit vom Laboratorium, sofortige Verwendbarkeit am Krankenbett, Zierlichkeit und Einfachheit." Heuser untersuchte daraufhin sämtliche in den beiden letzten Jahren an der Marburger Universitäts-Zahnklinik behandelten Kieferbruchfälle und betont die besondere Brauchbarkeit der Wipla-Drahtschienen als vorzügliche Not- und Dauerverbände.

Mit Absicht zitierte ich die Forderungen der Autoren wörtlich, wenn sich auch manches wiederholte, aber gerade das weist darauf hin, worauf es dem Praktiker ankommt. Wie weit sich die Anregungen und Anforderungen mit dem nichtrostenden Stahl verwirklichen lassen, möchte ich bei der genauen Beschreibung der in der Kruppschen Zahnklinik und von anderer Seite angewandten Schienungsmethoden und ihrer Technik zeigen.

Hilfsmittel aus nichtrostendem Stahl (Wipla) in Form von Draht, Schlaufendraht, Bügeln, Bändern, nahtlos gezogenen Ringen, Kanülen usw. stehen in großer Anzahl für die Kieferbruchbehandlung zur Verfügung und geben reiche Kombinationsmöglichkeiten für jeden vorkommenden Fall. Welche Möglichkeiten allein weicher Wipla-Ligaturendraht in den Stärken 0,2—0,4 mm Durchmesser zuläßt, möchte ich durch die eingehende Besprechung des in der Kruppschen Zahnklinik am meisten gebrauchten fortlaufenden Ligaturenverbandes mit gewickelten Ösen (nach Hauptmeyer) zeigen:

Der gewickelte Drahtösenverband nach Hauptmeyer.

Er ist indiziert bei sämtlichen leichteren Kieferbruchfällen in Kiefern mit guter bis mäßig guter Bezahnung. Dabei fasse ich unter „leicht" alle Kontinuitätstrennungen einfacher Art, also ohne Substanzverluste zusammen, ganz gleich, ob der Bruch kompliziert oder unkompliziert ist. In erster Linie dient der Ösenverband zur direkten Schienung von Unterkieferfrakturen, indirekt bei Schienung des gesunden Oberkiefers, wenn durch intermaxilläre Ligaturen oder Gummizüge z. B. ein dislociertes Unterkieferfragment reponiert werden soll (Brüche im aufsteigenden Ast

oder des Processus condyloideus, auch beiderseits). Beim Anlegen kann eine vorsichtige Reponierung bezahnter Kieferfragmente durch die zusammenziehende Kraft beim Wickeln der Ösen vorgenommen werden. Eine andere Möglichkeit besteht in der Schienung jedes einzelnen Fragmentes, wenn sofortige Reponierung nicht mehr möglich ist. Nachdem durch Gummizüge die gewünschte Lage (Okklusion) erreicht ist, kann mit einem zweiten Verband der gleichen Art die Retention vollendet werden. Auch möchte ich noch auf eine andere Anwendungsart des Ligaturendrahtes als Hilfsschienung in schwersten Fällen, bei denen eine feste, nach dem Gipsmodell hergestellte Schienung indiziert ist, hinweisen. Der Verband hält die nur noch lose an Schleimhautbrücken hängenden Teile für den Abdruck zusammen. (Fall 7, Pat. L. S., Abb. 100.)

Zur Technik der Anwendung ist folgendes zu sagen: Ein Stück des weichen Wipla-Ligaturendrahtes (die Stärke muß je nach den gegebenen Verhältnissen bestimmt werden; wir bevorzugen bei kleinen Kindern 0,2 mm, bei größeren über 10 Jahren 0,3 mm, vom 14. Lebensjahre ab 0,4 mm Durchmesser) von ungefähr vierfacher Länge des zu schienenden Kieferbogens wird distal von dem letzten zu umfassenden Zahn durch den Interdentalraum geführt und nach palatinal bzw. lingual so weit durchgezogen, daß der Draht innen allen Zähnen anliegt. Um mit dem freien Ende nicht in die Mundschleimhaut zu spießen und um nachher immer sofort Innen- und Außendraht unterscheiden zu können, ist es zweckmäßig, darüber hinaus den Innendraht mit einem langen Ende nach außen zu führen und die freie Spitze mit einer Arterienklemme zu beschweren. Das andere Ende, das ebenfalls aus dem Munde herausragt, führt jetzt die weiteren Bewegungen aus, geht durch den medialen Interdentalraum des Zahnes von buccal nach lingual u n t e r das innere Drahtende.

Das lingual hervorlugende Ende wird nun mit den Fingern gefaßt und so weit nachgezogen, bis der Draht dem Zahn buccal anliegt. Oberhalb des Innendrahtes muß das Drahtstück wieder durch den gleichen Interdentalraum geführt und nachgezogen werden. Der Innendraht wird dabei ein wenig von der Zahnreihe weggezogen und die sich bildende Schlaufe des Außendrahtes nach distal gedrückt. Ist eine Öse erwünscht, so muß kurz vor dem festen Anziehen ein hakenförmiges Instrument, ähnlich dem Schuhknöpfer, z. B. ein Tracheotomiehaken in die fast zugezogene Schlinge mit der Öffnung nach oben buccal eingehängt werden. (Abb. 15)

Unter Zug an den beiden Drahtenden wird die noch weite Innenschlaufe fest angezogen, wobei sie den lingualen Draht

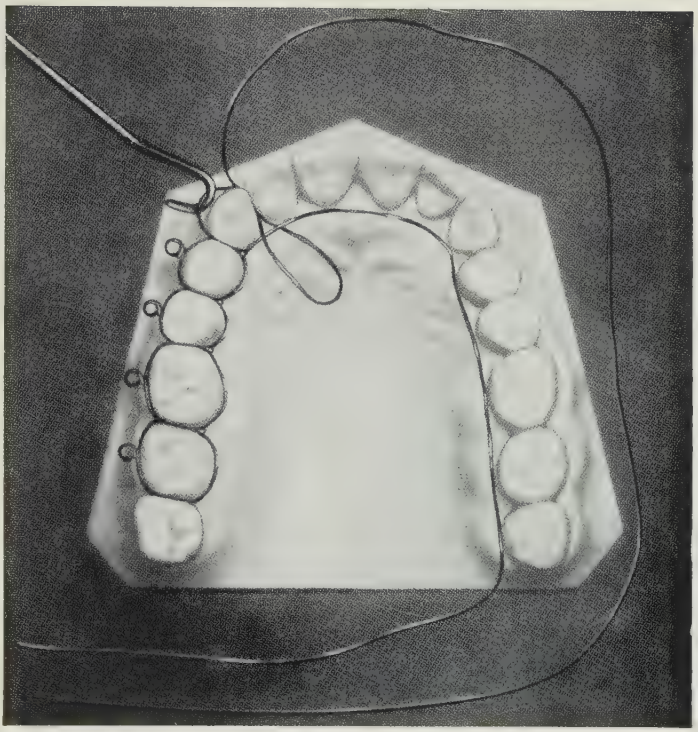

Abb. 15.
Technik des Anlegens einer Kieferbruchschiene mit 0,4 mm dickem Wipla-Ligaturendraht (weich). Alles geschieht ohne Zangen. Nur die Finger und eine anatomische Pinzette werden gebraucht.

ein wenig knickt und ihn gegen den Interdentalraum zieht. Das eingehängte Hakeninstrument wird jetzt unter leichtem Zug und wieder federndem Nachgeben ein bis zwei Mal rechts herumgedreht. (Abb. 16)

Nach einiger Übung bekommt die Hand das richtige Gefühl für die Elastizität und Dehnbarkeit des Drahtes beim Anziehen, Nachlassen und gleichzeitigen Drehen. Mit der anderen Hand muß dabei das nach außen hängende Drahtende ebenfalls unter Zug festgehalten werden, wobei der Zahn mit dem Daumen der gleichen Hand abzustützen ist. Auf diese Weise legt sich der Ligaturendraht exakt dem Zahnhals an. Die in der Nähe der Fraktur liegenden Zähne haben jeder eine Öse erhalten, die leicht nach gingival angedrückt wird Die Ösen

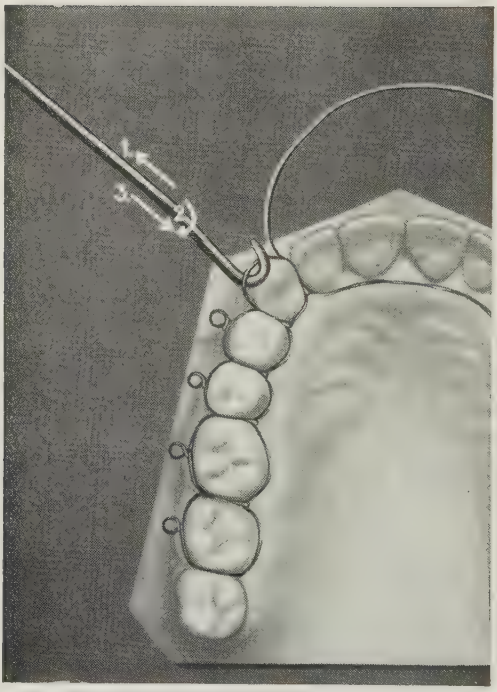

Abb. 16.
Bewegungsphasen
beim Wickeln einer Öse.

stellen hakenförmige Ansätze für die einzuhängenden Gummizüge dar. (Abb. 17 u. 18).

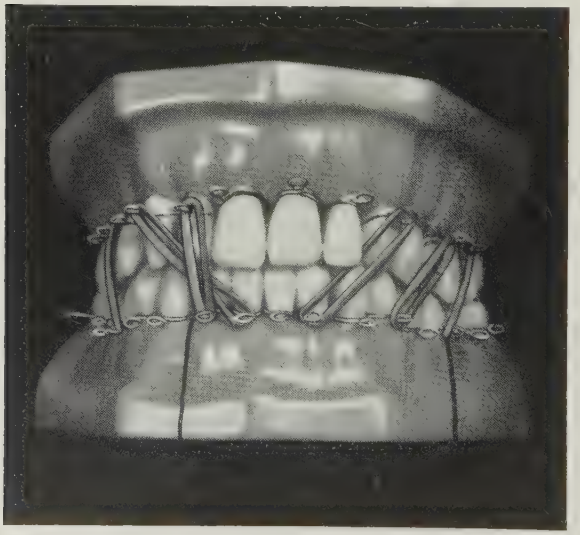

Abb. 17.
Fertig angelegter
Kieferbruchdauer-
verband in einem
vollbezahnten Kiefer.
Gummizüge wirken
der Dislokation
entgegen.

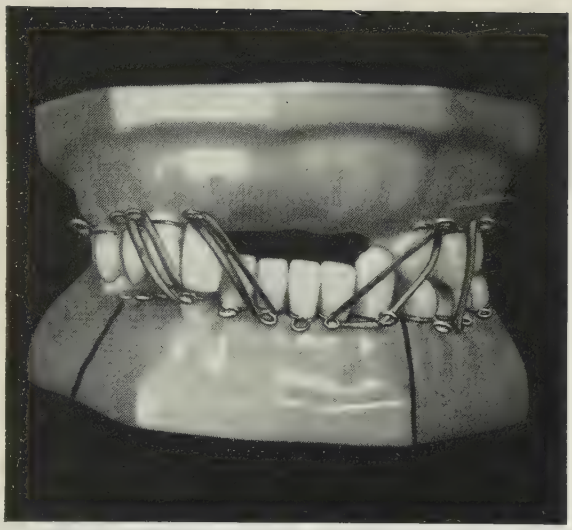

Abb. 18.
Einzelschienung von Zahngruppen in einem lückenhaften Kiefer. Die eingezeichneten Striche geben die Bruchlinien an.

Es besteht manchmal bei der Schienung von Kiefern mit Zähnen, die zur Schneide hin konisch zulaufen, die Gefahr des occlusalen Abrutschens der cervikal angelegten Drahtligaturen. In solchen Fällen kann man sich aber durch einen einfachen „Trick" helfen: Dem Zahnumfang entsprechende weiche Wipla-Ringe (0,1—0,2 mm) werden mit schnellhärtendem Zement — sehr empfehlenswert ist Pastenzement in Tuben der Firma Degussa — über die Kronen einzelner Zähne geschoben. (Abb. 19 u. 20).

Abb. 19.
Vor occlusalem Abrutschen durch Wipla-Ringe gesicherter Drahtösenverband.

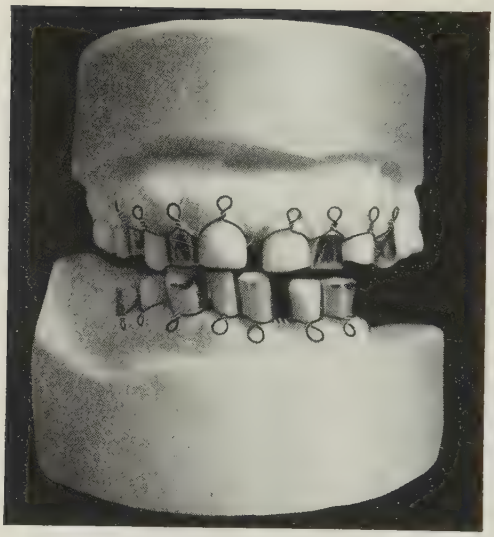

Abb. 20.
Modell zur Abb. 19.
für Demonstrationszwecke
gefertigt.

Die folgende Abbildung zeigt eine Zusammenstellung der wenigen Hilfsmittel und Instrumente, die in der Kruppschen Zahnklinik für den gewickelten Drahtösenverband gebraucht werden. (Abb. 21).

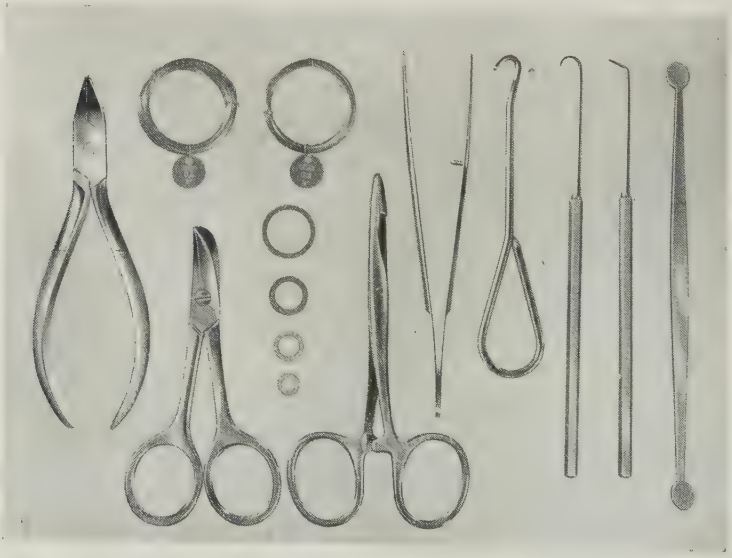

Abb. 21.
Instrumentarium für den gewickelten Drahtösenverband aus Wipla-Ligaturendraht.

Die Ösen werden meistens an der buccalen Seite der Zähne angebracht. Manchmal ist es aber auch möglich und erforderlich, zur Reponierung von dislocierten Zähnen oder kleineren Kieferfragmenten im Frontzahngebiet lingual oder palatinal einige Ösen zu drehen. (Abb. 22).

Abb. 22.
Buccal und palatinal angebrachte Ösen mit Gummizug.

Die Vorteile dieses einfachen Verbandes sind unverkennbar. Er kann von jedem Zahnarzt in der kleinsten Praxis, ja sogar am Krankenbett ohne Assistenz ausgeführt werden. Es ist möglich, den Patienten sofort nach dem Unfall zu schienen, da kein Abdruck erforderlich ist. Voormann (DZW. 1935 Nr. 47) rühmt die „schnele, sichere Reponierung, Fixierung und Ruhigstellung des gebrochenen Kieferknochens". Dadurch, daß die Artikulation erhalten bliebe, habe der Patient „sofort Erleichterung und das Gefühl der Sicherheit". Die Mundhygiene ist besser als bei voluminösen Schienen, da die Zahnzwischenräume durchspülbar sind und die Zunge nicht in ihrer Bewegungsfreiheit beeinträchtigt ist. Speisereste können sich wegen der Feinheit des exakt anliegenden Drahtes nicht festsetzen, es besteht eine gute Übersicht des Mundes für Zahnarzt und Patient. Der Verletzte kann den Heilungsverlauf selbst verfolgen und unterstützen (Fernhalten von Infektionsmöglichkeiten); Schädigungen durch Korrosion oder Metallausscheidungen, die einen häßlichen Niederschlag an den Zähnen

hinterlassen, sind ausgeschlossen. Nach der Schienung bleibt keine größere Beweglichkeit der Bruchenden gegeneinander bestehen, als bei jedem anderen Drahtschienenverband. Das ist aber durchaus kein Nachteil, sondern ein Vorzug der Drahtverbände, denn auf Grund dieses funktionellen Reizes wird die Kallusbildung außerordentlich angeregt. Voormann konnte bei seinen Kieferbruchpatienten schon nach 8 bis 10 Tagen deutliche Zeichen fortschreitender Konsolidierung feststellen, wenn er berichtet, daß die Bruchenden nach dieser Zeit „nicht mehr gegeneinander ohne Druck bewegt werden" konnten. Beim Transport, z. B. im Felde, erspart der Verband dem Kieferverletzten Schmerzen, die beim Krepitieren der lose aneinander liegenden Bruchenden sehr heftig sein können. Die ganze Schienung ist meist innerhalb weniger Minuten geschehen, kann also auch in vorderster Linie ausgeführt werden und übt darum eine denkbar günstige psychische Wirkung auf den Kranken aus.

Ein großer Vorteil anderer Art liegt beim Material selbst: Die Eigenschaft des nichtrostenden Stahls, beim Ziehen, Pressen und anderen mechanischen Beanspruchungen hart zu werden, kommt uns in diesem Falle sehr zu Nutze. Durch das feste Anziehen und Wickeln des dünnen, weichen Wipla-Drahtes verändert sich das innere Gefüge des Metalls grundlegend, es wird hart, kenntlich an dem sehr einfachen Versuch mit einem Magneten. Dieser zieht nämlich bearbeiteten, hart gewordenen Draht an, weichen dagegen nicht. (Abb. 22 u. 23).

Das Wichtigste bei dieser Schienung ist die Tatsache, daß sie trotz verblüffender Einfachheit der Form und Leichtigkeit des Anlegens, was sonst nur Notschienen eigen ist, einen ausgezeichneten Dauerverband darstellt, der bis zur erfolgten Konsolidierung liegen bleiben kann. Wird im Laufe der Behandlung die Extraktion eines oder mehrerer Zähne erforderlich, — Zahn in einem Bruchspalt, Fraktur einer Wurzel mit infiziertem Kanalinhalt, Ostitis und andere Möglichkeiten — so ist es ein Leichtes, das Drahtstück, das den zu entfernenden Zahn umgibt, zu lockern und nachher über der gesetzten Lücke die Öse fester zusammenzuwickeln. Bei Schienung nicht geschlossener Zahnreihen ist von vornherein die Überbrückung kleiner oder großer Zahnlücken durch seil- oder tauähnliches Zwirbeln des Drahtes herzustellen. (Abb. 24 u. 25).

Der weiche Ligaturendraht kann in anderen einfachsten Anwendungsarten in Notfällen vorzügliche Dienste leisten: Durch Anbringen von Häkchen um je einen Zahn auf beiden Ober- und Unterkieferseiten oben vorn und unten hinten kann einem Patienten, der eine doppelte Collumfraktur erlitten hat,

harter Draht wird vom Magneten angezogen.

weicher Draht ist vollkommen unmagnetisch.

Abb. 23.

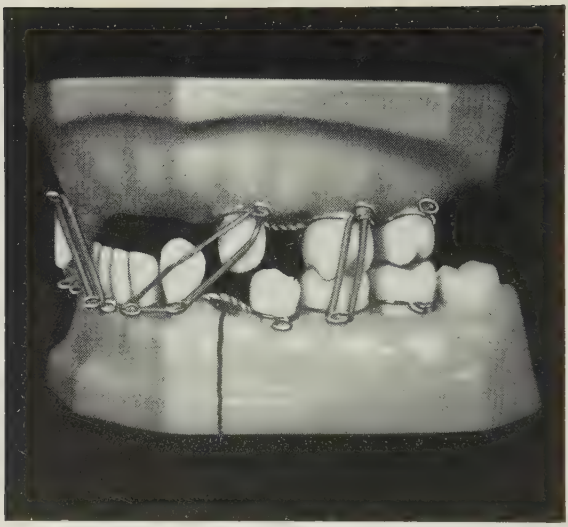

Abb. 24.
Überbrückte Zahnlücken.
(Modell für Demonstrationszwecke gefertigt).

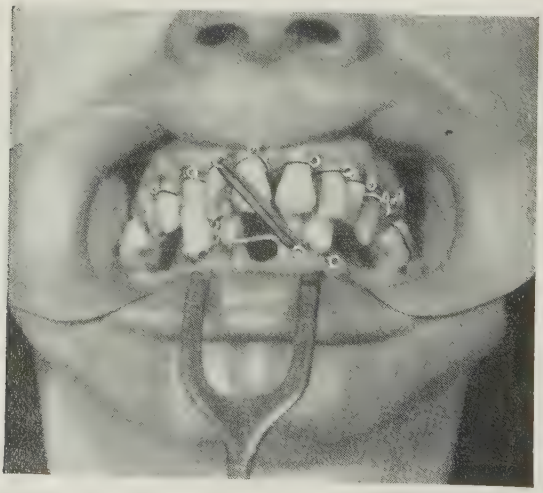

Abb. 25.
Überbrückte Zahnlücken. Fraktur des linken Proc. condyloideus.

beim Transport — beispielsweise im Kriege von der Front zum Feldlazarett — eine große Erleichterung durch intermaxilläres, schräges Verspannen mit Gummizügen verschafft werden. Mit diesem intraoralen Extensionsverband soll der Unterkiefer nach

vorn gezogen werden. Die gewickelten Bürzel sind nach dem Drehen aus erwähnten Gründen stark genug, Gummizüge zu halten, ohne daß ein Aufbiegen zu befürchten ist. (Abb. 26.)

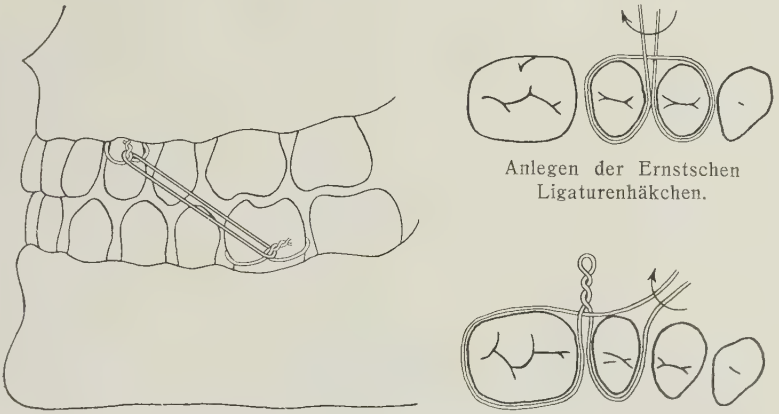

Abb. 26.
Intraoraler Notextensionsverband.

Für die Paradentien solcher einzeln belasteter Zähne besteht natürlich bei längerem Transport die Gefahr der Überbelastung. Darum sollten immer mehrere Zähne ligiert werden, also auch im eiligsten Falle wenigstens je zwei Zähne. Mit den Ernst- oder Ivy-Ligaturenhäkchen ist der Verband schnell angelegt. Die interdental liegenden Drahtösen oder Bürzel eignen sich sehr gut als Haltepunkte für reponierende Gummizüge oder zum intermaxillären Verspannen von Draht. So wird auch der sog. „interdentale Splint", eine in England und Amerika viel geübte Methode der starren Kieferschienung, hergestellt. Sie muß aber bei uns aus prinzipiellen Gründen — das Öffnen des Mundes und überhaupt jede Funktion ist unmöglich — nur auf Ausnahmefälle beschränkt bleiben.

Der doppelte Condylenbruch erfordert auch zur Hauptversorgung meist keine ausgedehnten Maßnahmen mit Abdrücken, gegossenen Schienen etc., wenn folgendes einfache Verfahren zur Beseitigung der bekannten typischen Dislokation angewandt wird: Die Frontzähne des Ober- und Unterkiefers brauchen nur nach der eingangs dieses Abschnittes beschriebenen Methode des fortlaufenden Ligaturenverbandes mit Retentionshäkchen

versehen zu werden. In der Gegend kurz vor den aufsteigenden Ästen werden zwei Korkscheiben zwischen die zu sehr genäherten Zahnreihen gesteckt und der durch die Brüche zwangsläufig eingetretene offene Biß mit frontal angelegten intermaxillären Gummizügen allmählich beseitigt.

Zur Erläuterung des Gesagten möchte ich aus dem umfangreichen Patientengut der Kruppschen Zahnklinik einige Krankengeschichten mit fotographischen Aufnahmen und Röntgenpositiven anführen.

Der Patient W. W., Lackierer, 25 Jahre alt, wurde am 29. 11. 1936 bei einer Rauferei niedergeschlagen. Er blutete stark aus dem Munde und die rechte Gesichtshälfte war geschwollen. Die Untersuchung ergab klinisch und röntgenologisch eine Querfraktur des rechten aufsteigenden Kieferastes, 1 cm vor dem Angulus mit Dislocatio cum contractione. (Abb. 27).

Abb. 27.
Patient W. W.
am 29. 11. 1936.

Am 29. 11., also am gleichen Tage, Schienung mit 0,4 mm dickem, weichem Wipla-Ligaturendraht; Anlegen von Gummizügen und Einlegen von Korkscheiben zwischen die Molasen des Ober- und Unterkiefers zum Ausgleich der Dislokation. (Abb. 28 u. 29).

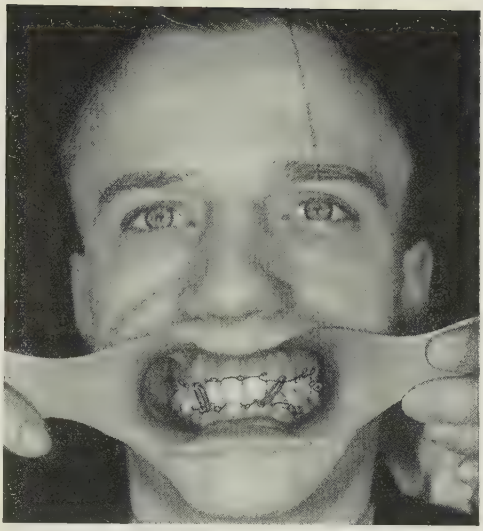

Abb. 28.
Patient W. W.
Bruch geschient, intermaxilläre Gummizüge angelegt.

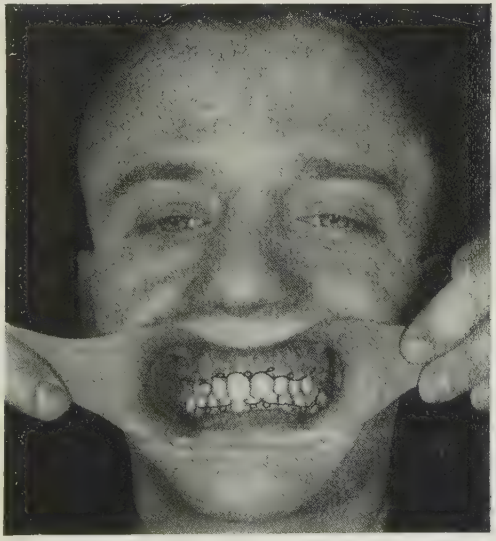

Abb. 29.
Patient W. W. nach der Heilung, vor dem Entfernen der Drahtschiene.

Ab 5. 12. ambulante Behandlung.
26. 1. Entfernung eines Sequesters, danach schnelle Heilung.
15. 2. Entfernung des Drahtschienenverbandes.
24. 2. Nachschau: Ergebnis gut, Restitutio ad integrum.

Fall 2. Am 20. 11. 1936 geriet der Bergmann W. B., 35 Jahre alt, im Untertagebebetrieb einer Zeche in einen Steinschlag.

Die klinische und röntgenologische Untersuchung ergab den aus folgenden Bildern ersichtlichen Befund. Das Kinn wich nach rechts ab, der Mund konnte nicht selbständig geöffnet werden.

Abb. 30.
Patient W. B. vor der Schienung. Das Kinn weicht nach der kranken Seite ab.

Abb. 31.
Gelenkfortsatzfraktur links mit Übereinanderlagerung der Bruchenden.

Abb. 32.
Zweifache Schrägfraktur des rechten äußeren Orbitalrandes und des Oberkieferkörpers bis zur Nase.

Abb. 33.
Paitent W. B. geschient mit Wipla-Ligaturendraht, intermaxilläre Gummizüge angelegt.

Zahnbestand:

$$R\ \frac{8\ 7\quad 5\ 4\ 3\ 2\ 1}{4\ 3\ 2\ 1}\ \Big|\ \frac{1\ 2\ 3\ 4\ 5\quad 8}{1\ 2\ 3\ 4\ 5\ 6\ 7}\ L$$

Trotz schwerer sensorieller Beeinträchtigung erfolgte sofortige Schienung mit Wipla-Ligaturendraht 0,4 mm, weich, und Anlegen von Gummizügen entgegen der Dislokationsrichtung.

20. 11. 1936. Schienung am Krankenbett (Kruppsches Krankenhaus).

1. 12. 1936 Entlassung aus dem Krankenhaus. Ambulante Behandlung, Bestrahlungen und gründliche Mundpflege.

8. 1. 1937 Kaudruckprüfung: r. 10 kg, l. 6 kg.

19. 1. 1937 Schienen entfernt.

25. 1. 1937 Patient ist wieder arbeitsfähig.

6. 2. 1937

21. 5. 1937 Nachkontrollen, Befund gut.

Fall 3 (Abb. 34—37).

Am 18. 7. 1936 wurde der 36jährige Kettenanschläger J. P. von einer abrutschenden Hebelstange gegen den rechten Unterkiefer getroffen. Wegen anhaltender Schmerzen, besonders beim Kauen, begab er sich am 20. 7. in ärztliche Behandlung.

Der Befund ergab klinisch und röntgenologisch eine Bruchlinie, die unterhalb von 7 6 nach distal verlief. Bei Verschiebebewegungen war deutliches Krepitationsgeräusch wahrnehmbar. Die rechte Unterkieferseite war leicht geschwollen.

Zahnschema:

$$R\ \frac{8\ 7\quad 3\ 2\ 1\quad 1\quad 3}{4\ 3\ 2\ 1\quad 1\ 2\ 3\quad 4}\ \Big|\ \frac{4\ 5\ |\ 6\ |\ 7\ 8}{}\ L$$

Der allgemeine Körperzustand des Patienten war ebenfalls wenig befriedigend (Magenulcus).

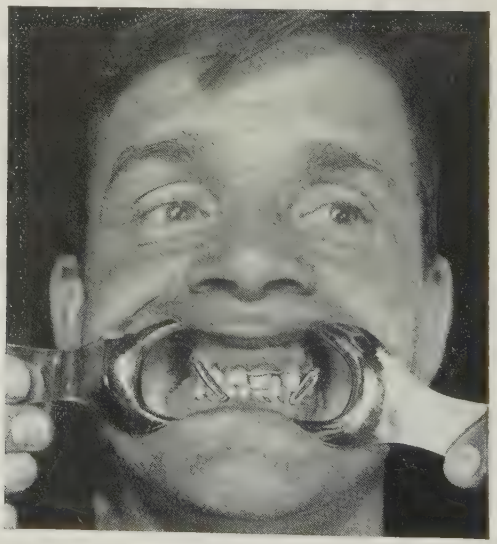

Abb. 34.
Patient J. P. Kiefer mit Ligaturendraht geschient. Frontale Gummizüge halten die Okklusion fest.

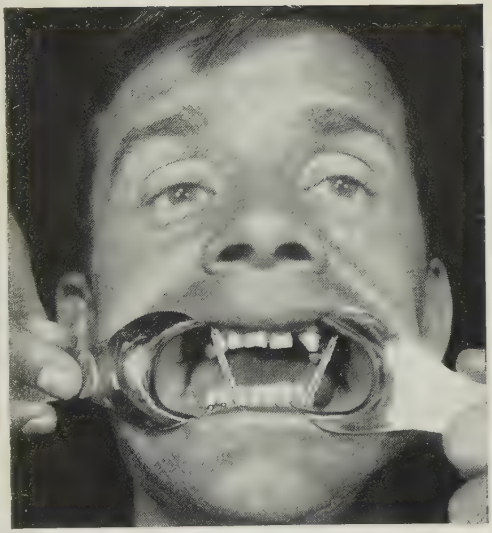

Abb. 35.
Patient J. P. Trotz Kontinuitätstrennung des Kiefers keine Lateralverschiebung nach der kranken Seite.

20. 7. 1936 Beide Kiefer mit gewickeltem Drahtösenverband (0,4 mm) geschient, Lücken überbrückt. Gummizüge bringen den Unterkiefer wieder in richtige Okklusion.

24. 8. 1936 Verband entfernt; der Bruch ist völlig verheilt, und auch das Allgemeinbefinden des Patienten hat sich gebessert.

Abb. 36.
Frontale Röntgenaufnahme.
Fall J. P.
Das Bild zeigt die reponierende Wirkung der Gummizüge des Verbandes.

Abb. 37.
Die Lateralaufnahme läßt den Bruchspalt nicht so deutlich erkennen, wie die Aufnahme in occipito-frontaler Richtung, weil die Bruchenden schuppenartig übereinander liegen.

Der nächste Fall 4 zeigt, mit welch einfachen Mitteln starke Dislokationen beim Doppelbruch der Gelenkfortsätze beseitigt werden können (vgl. auch hierzu Fall 5, Patient O. V., S. 59).

Fall 4. (Abb. 38—40).

Am 15. 1. 1936 traf den Bergmann T. K., 31 Jahre alt, beim Kriechen über seine Schüttelrutsche ein Holzstempel so, daß K. mit dem Kinn gegen ein Eisengestell schlug. Er wurde ins Kruppsche Krankenhaus gebracht, ohne daß er das Bewußtsein verlor.

Der Befund zeigt einen Mann in nur mäßigem Gesundheitszustand. Hinter dem rechten Ohr und dem Hinterkopf fallen mehrere oberflächliche Hautwunden auf. Beim Betasten der Vorwölbungen in Gegend der Gelenkfortsätze verspürt der Patient starke Druckempfindlichkeit.

Röntgenaufnahmen zeigen deutlich die Fraktur beider Proc. condyloidei.

Die Mundöffnung ist äußerst erschwert.

Zahnschema:

$$R\ \frac{8\ 7\ 6\ 5\ 4\ 3\ 2\ 1\ |\ 1\ 2\ 3\ 4\ 5\ 6\ 7\ 8}{8\ 7\ \ 5\ 4\ 3\ 2\ 1\ |\ 1\ 2\ 3\ 4\ 5\ 6\ 7\ 8}\ L$$

Sehr starker Zahnsteinansatz.

Abb. 38.
Patient T. K. Fraktur beider Gelenkfortsätze.
Der Biß ist im Frontzahngebiet gesperrt.
Auf der rechten Seite ein deutlich erkennbarer Bruchspalt.



Abb. 39.
Lateralaufnahme rechts.
Fraktur kaum sichtbar
im Gegensatz zur
Frontalaufnahme.

Abb. 40.
Lateralaufnahme links.
Der Bruchspalt liegt in der Strahlenrichtung
und wird erst in dieser Bildebene dargestellt.

Die Behandlung des Verletzten konnte sofort, wenige Stunden nach dem Unfall erfolgen:

15. 1. 1936 Nach Entfernung störender Zahnstein- und Detritusmassen Schienung mit 0,4 mm Wipla-Ligaturendraht, weich, um sämtliche Front- und Seitenzähne des Ober- und Unterkiefers.
Durch frontale Gummizüge wurde die gestörte Okklusion in kurzer Zeit wieder erreicht.

18. 1. 1936 Gummizüge erneuert.
Nach mehreren Wärmebestrahlungen, regelmäßiger Mundreinigung und öfterem Wechseln der intermaxillären Gummizüge konnte am

20. 3. 1936 der Verband abgenommen werden.
Der Patient brauchte nicht in stationäre Behandlung aufgenommen zu werden und ist wieder voll arbeitsfähig.

29. 3. 1936 Nachkontrolle. Diese ergibt normale Okklusion und Artikulation, gutes Kauvermögen und einwandfreie Verheilung.

Der Drahtschlaufenverband.

Vor der Beschreibung dieses Verbandes aus vorgebogenem Material möchte ich im Interesse eindeutiger Benennung der beiden wichtigsten Verbände aus nichtrostendem Stahl einige Vorbemerkungen machen. In der Literatur findet man vielfach noch verwirrende unterschiedliche Bezeichnungen. Fälschlicherweise werden nämlich meistens die Schlaufen als Ösen bezeichnet, so daß nicht sofort eine klare Unterscheidung möglich ist, ob der Verband aus Draht mit maschinell gedrückten Schlaufen (Abb. 41)



Abb. 41.
Hakenartige lange oder kurze Schlaufen des fertig in langen Stücken gelieferten Wipla-Schlaufen-Drahtes, 1,2 mm stark.

oder der Ligaturenverband mit gewickelten Ösen gemeint ist. Eine Öse ist immer in sich geschlossen und meist rund. Sie entsteht, wie schon genauestens beschrieben, durch Wicklung des Ligaturendrahtes mit einem Hakeninstrument, während die maschinell hergestellten Häkchen am 1,2 mm Wipla-Draht unverdreht offen bleiben und darum nur als Schlaufen angesprochen werden können. Um die Notwendigkeit genauerer Erläuterung überflüssig zu machen und kürzere Bezeichnungen für die Kieferbruchverbände zu erhalten, ist es zweckmäßiger, einfach generell von einem „Drahtschlaufenverband" oder von einem „gewickelten Drahtösenverband" zu sprechen. Die Begriffe sind für den Autor bei Veröffentlichungen nicht so kompliziert und für den Leser verständlicher.

Die Indikation des Drahtschlaufenverbandes ist in erster Linie für alle Fälle gegeben, in denen der Patient wegen gleich-

zeitig vorhandener Komplikationen, wie schweren Deformationen, Zertrümmerungen unter Schädelsbasis- und Hirnbeteiligung, Commotio oder Contusio cerebri, schonendster Behandlung bedarf. Es kann mit dem Schlaufendraht die Reposition, die vom Operateur vorsichtig mit der Hand erreicht wurde, direkt fixiert werden (Retention), oder bei Widerstand und Gefahr der Gewebszerreißung, Anspießen von Gefäßen usw., allmähliche Reposition mit Gummizügen erstrebt werden. Dabei muß jedes Fragment einzeln mit einem Stück Schlaufendraht versehen werden. Sehr zweckmäßig ist er als Schiene für den gesunden Gegenkiefer zum Halt der Gummizüge zu den Kieferteilen des gebrochenen Antagonisten. Die Münchner Schule nennt ihn für diese Verwendung kurz „Entlastungsbügel". Er entlastet einzelne Zähne, die sonst leicht locker werden könnten. Überhaupt ist die Indikation sehr ähnlich der für den gewickelten Drahtösenverband angegeben, aber mit erweiterter Schienungsmöglichkeit bei lückenhaftem Gebiß (Abb. 43). Bei Doppelbruch des Kinnes kann der Schlaufendraht unter Umständen auch als intraoraler Extensionsverband in Verbindung mit Schraubbändern benutzt werden (Abb. 44).

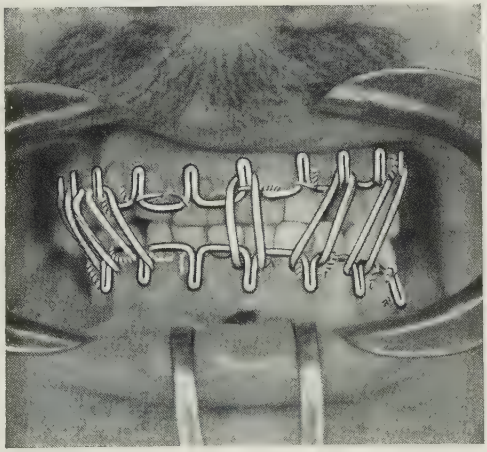

Abb. 42.
Schlaufendraht nach der Zahnreihe geformt, mit Ligaturendraht fixiert.

Hinweise zur Technik der Anwendung sind nach den Abbildungen kaum nötig, ich fasse darum nur kurz zusammen: Von dem Vorrat an Schlaufendraht mit kurzen oder langen Häkchen (meistens genügen die kurzen) wird ein Stück, das dem zu versorgenden Kieferbogen in der Länge entspricht abgeschnitten und mit der Hand in die gewünschte Form gebracht. Das Verformen mit der Hand ist als wichtig hervor-

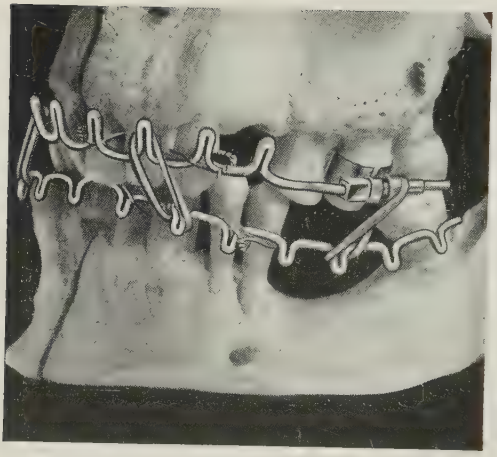

Abb. 43.
Schlaufendraht in Verbindung mit Schraubbändern (Luckensbänder). Oberkiefer: lange Schlaufen. Unterkiefer: kurze Schlaufen. Distales Ende frei auslaufend.

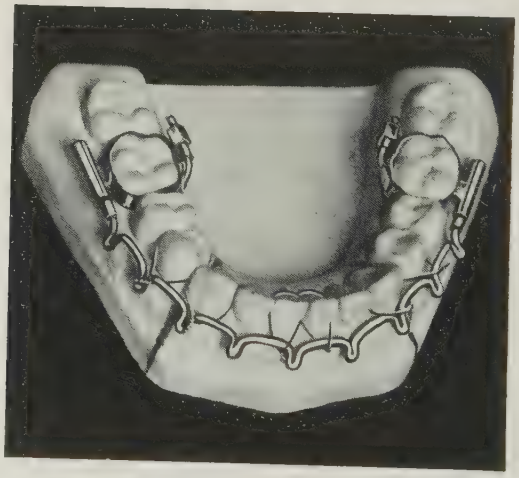

Abb. 44.
Schlaufendraht als intra oraler Extensionsverband bei Doppelbruch des Kinn teils.

zuheben, da jedes gewaltsame Kneifen mit gerillten Zangenmäulern dem Draht schädlich ist. Es tritt dabei die von Hauptmeyer warnend beschriebene und in der Großtechnik schon lange bekannte Kerbwirkung auf. Diese Kerben sind bei Biegungsbeanspruchung Prädilektionsstellen, die zum Bruch führen. Beim weichen Wipla-Draht macht es erfahrungsgemäß auch nicht die geringste Schwierigkeit, ihn zwischen den Fingern zu biegen, da keine störende Elastizität die gewünschte Formgebung verhindert. Die in der Höhe des Zahnhalses anliegende Schiene wird jetzt mit Wipla-Ligaturendraht von 0,2 mm Durchmesser an möglichst vielen Zähnen befestigt. (Abb. 45).

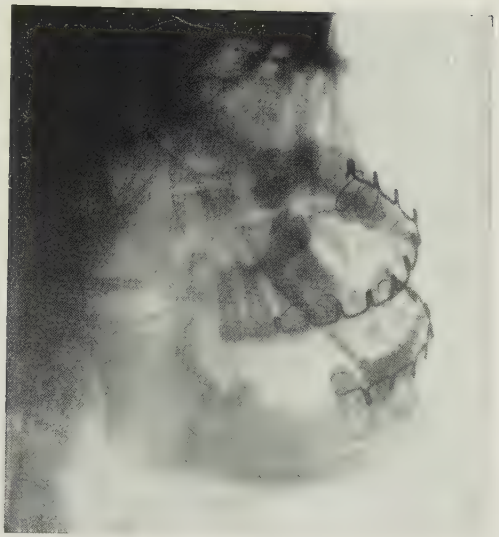

Abb. 45.
Röntgenbild einer einwandfrei angelegten Schlaufendrahtschiene.

Aus der Abbildung geht hervor, wie ideal Schienung und Ligaturen den Zähnen anliegen.

Wenn bei der Formung des 1 mm starken Drahtes schon Vorsicht zur Verhinderung von Kerben geboten war, so gilt das mit fortschreitender Feinheit des Drahtes in erhöhtem Maße. Beim Wickeln der Ligaturen sind in jedem Falle die Finger bei den Anfangstouren zu benutzen. Nur ganz zum Schluß darf zum festen Anziehen eine glatte Zange benutzt werden. Dabei gilt das bei der Besprechung der fortlaufenden Drahtösenligatur Gesagte ebenfalls, um die Elastizitätsgrenze nicht zu überschreiten. Unter kräftigem Anziehen wird, allmählich nachgebend, langsam gedreht. Auf diese kleinlich erscheinenden, genauen Anweisungen muß geachtet werden, denn jedes Werkmaterial, das der Zahnarzt braucht, hat Eigenschaften und fordert bestimmte individuelle Behandlung, um seine besten Eigenschaften herauszuholen und es für seinen Indikationsbereich nutzbar zu machen.

Zur Beurteilung ist hervorzuheben, daß der Schlaufendraht neben der allgemein als wichtigstes Merkmal der Wipla-Materialien vorhandenen unbedingten Korrosionsfestigkeit eine erhebliche mechanische Festigkeit aufweist (ca. 80 kg/mm² gegenüber 40 kg/mm² des Messings). Wenn Anspach für die Sauersche Schiene und deren Modifikationen eine Drahtstärke von 1 mm bei der Aluminiumbronce fordert, so wäre diese Kraft schon mit einem 0,5 mm dicken Wipla-Bogen erreicht. (Abb. 46).

einst

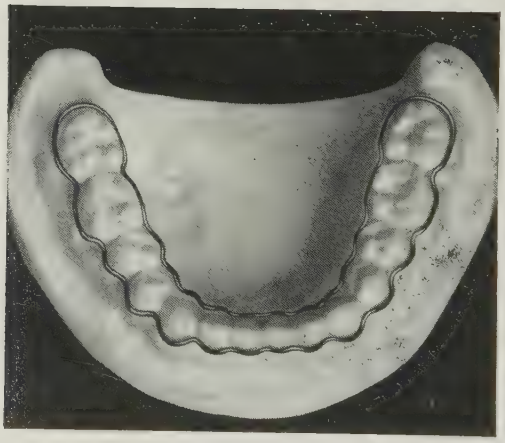

heute

Abb. 46.

Schienenverband nach Sauer

Die Kraftreserve beim allgemein gebrauchten 1 mm dicken Wipla-Runddraht kann also zusätzlich evtl. für federnde Repositionskräfte ausgenutzt werden. Trotz der vielen Vorteile des Schlaufendrahtes, die ihn für die Primärversorgung Kieferverletzter fast unentbehrlich machen, war bisher ein Nachteil für den Verwendungszweck als Dauerverband dennoch vorhanden: Die langen Schlaufen, die zudem für die wenigsten Fälle in so großer Anzahl gebraucht werden, übten manchmal wegen geringer Rotation nach außen Reizungen durch Reiben an der weichen Wangenschleimhaut aus. Auch wenn ein

Patient in ambulanter Behandlung nicht auf gründlichste Mundreinigung nach jeder Mahlzeit achtete, waren leicht Verschmutzungen mit gärenden Speiseresten, die sich an den Schlaufen festsetzten, möglich. Für weniger starke Zertrümmerungen genügt darum der Draht mit Schlaufen im Abstande von 2 cm. (Abb. 47).



Abb. 47.
Kurze und lange Schlaufen im Abstande von 2 cm.

Der Druck der Schlaufen auf die Gingiva war auch ein Nachteil, der früher hier und da, besonders bei Zahnreihen mit kurzen Kronen, beobachtet wurde. Dies ist auch seit langem durch die Herstellung kürzerer Fortsätze behoben. (Abb. 41). Aus den erwähnten Gründen hielt Reichenbach noch 1935 das Anlegen des Schlaufenverbandes „für nicht ganz leicht". Jedoch sagen die Erfahrungen unserer Klinik und die vieler anderer das Gegenteil.

Wenn bei Einlieferung eines Verletzten die beschriebenen Drahtformen mit kurzen und langen, eng und weit auseinander stehenden Schlaufen vorrätig sind, ist fast jeder Kieferbruch ohne größere Knochendefekte damit im Sinne der ausführlich erwähnten Prinzipien leicht zu schienen. Er läßt die Versorgung des Falles individuell gestalten, ohne eine Komplizierung des Systems zu bedingen.

Brauchbar ist auch ein Vorschlag von Burr, den Schlaufendrahtbogen aus einfachem weichem, 0,8 mm starkem Draht zu biegen und nur dort, wo Schlaufen benötigt werden, solche mit der Stadtlerschen Klammerbiegezange anzubringen. Die Münchner Schule verwendet in dieser Art den weichen Wipla-Draht bis herunter zu den Stärken 0,6 und sogar 0,5 mm (letzteren bei Kindern) und zeigt damit, wie grazil ein Drahtverband aus nichtrostendem Stahl bei dessen enormer Festigkeit gehalten werden kann. Wesentlich ist, daß die Lötung der Häkchen zum Einhängen der Gummizüge fortfällt und damit eine weitere wichtige Forderung nach Unabhängigkeit von Laboratoriumsarbeit erfüllt ist. (Abb. 48 u. 49).

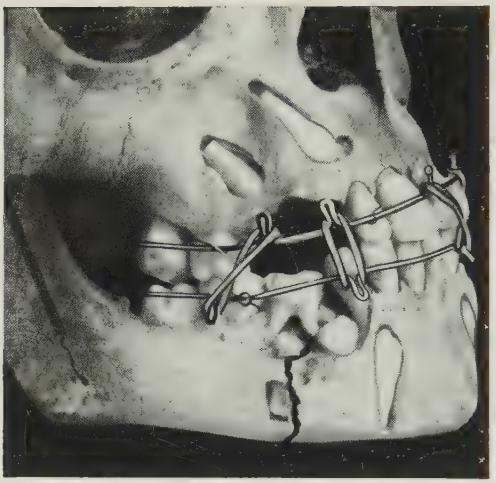

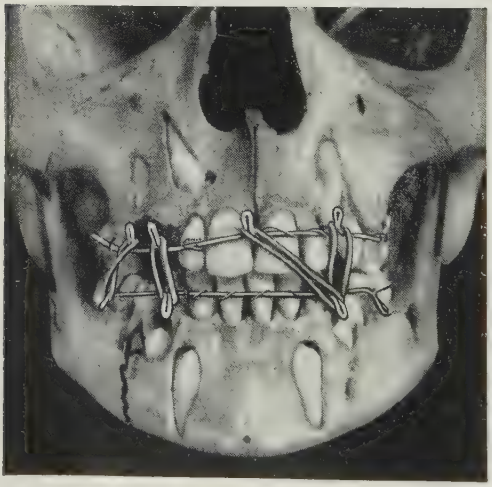

Abb. 48 u. 49.
Drahtbogen aus 0,8 mm Wipla-Draht mit angebogenen Schlaufen.

Der Verband nach Ascher.

Die Modifikation des Verbandes mit Schlaufendraht nach Ascher eignet sich zur Anwendung bei vertikalen Unterkieferbrüchen, ganz gleich, ob der Zahnbestand lückenhaft ist oder nicht, wenn nur in den Fragmenten je 2 Zähne vorhanden sind; bei sorgfältiger Arbeit ergibt die Methode einen guten Dauerverband, der ohne Abdruck hergestellt werden kann. Zur Technik notwendige Materialien und Instrumente sind: Wipla-Ringe (nahtlos) im Sortiment von

24 Weiten (16—40 mm) möglichst hoch. 0,15 bis 0,20 mm stark, Schlaufendraht, Ringmaß, Schere, Zangen, Spiritusflamme, Alkohol, Zement und Feilen.

Mit dem Ringmaß wird der Umfang der als Ankerpunkte gewählten Zähne festgestellt, die entsprechenden Ringe werden ausgesucht und nach dem gingivalen Rand beschnitten. Mit einer starken Sonde läßt sich der Verlauf des Zahnfleisches beim Aufprobieren leicht einritzen, wodurch wiederholtes Anprobieren erspart wird. Der Ring steht nun okklusal noch weit über. Aus der buccalen- bzw. labialen Wandlung wird jetzt eine ca. 2 mm breite Zunge durch zwei Scherenschnitte gebildet und leicht nach außen gebogen. Die übrige Höhe des Ringes wird entsprechend der Zahnkrone gekürzt, wobei es erwünscht ist, die gut adaptierbaren Ringränder teilweise in die Fissuren umzuschlagen — das fördert den sicheren Halt des später aufzuzementierenden Ringes, wie Erfahrungen aus der Orthodontie lehren—. Bei Schneide- und Eckzähnen wird genaues Anbiegen durch zusätzliches Einschneiden auf der lingualen Seite erreicht. Die durch den Einschnitt getrennten Teile werden dabei übereinander geschlagen und gestatten, eine konische Form des Ringes zu bilden. (Abb. 50).

Abb. 50.
Herstellung der Eckzahn-, Schneidezahn- und Molarenbänder nach Ascher.

Nach dem Einzementieren der Bänder auf die sorgfältig mit Alkohol gesäuberten und getrockneten Zähne ist das Pfeilersystem des zu schienenden Kiefers vorbereitet. Vorher waren die Zungen der Molarenbänder kanülenartig umgebogen worden, um die Enden des Drahtösenbogens hineinschieben zu können. Die vorderen Laschen werden dann beim Anlegen der Schiene mit einer Flach- oder Kramponzange um den Draht gebogen. (Abb. 51).

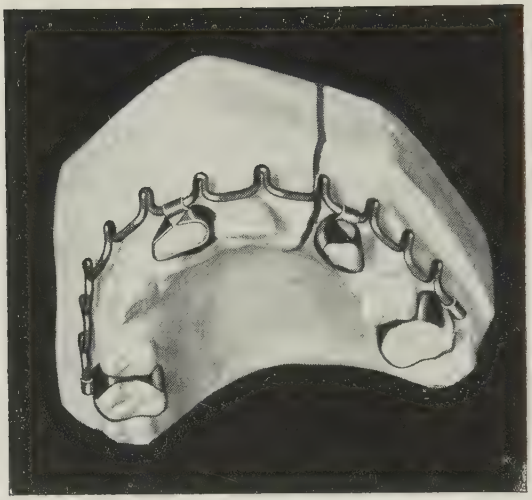

Abb. 51.
Fertig angelegte Schiene.

Gelegentlich geschieht es aber bei diesem Versuch, daß eine Lasche gerade hinter einer Drahtschlaufe liegt. Geringe Differenzen lassen sich durch wellenförmiges Einbiegen der Schlaufenzwischenräume, die dadurch verkürzt werden, mit einer Hohlzange ausgleichen. Bei Schwierigkeit des Einschiebens in die buccalen Kanülen wegen nicht passender Länge ist es einfacher, den fabrikmäßig in ungefähr Kieferbogen großen Stücken von der Firma Krupp in Essen, gelieferten Schlaufendraht mit freien Drahtenden zu verwenden. (Abb. 52).

Abb. 52.
Schlaufendrahtbügel
aus Wipla.

Wie beim Gebrauch des einfachen Schlaufendrahtes mit Ligaturen, so ist auch nach dem Ascherschen System eine Einzelschienung der Kieferfragmente möglich, wobei Ascher wegen der kanülenartigen Haltepunkte auf die Möglichkeit der Rotation des kleinen Drahtstückes hinweist, wenn die Laschen-Kanülen in einer Ebene liegen. Durch ein sehr einfaches, kleines Hilfsmittel wird diesem Übelstand abgeholfen. Die an den Enden des Drahtstückes liegenden Schlaufen brauchen nur um 180 Grad gedreht zu werden und ergeben bei Trennung der Schlaufenmitte einen Anschlag. (Abb. 53—56).

Abb. 53.
Mit zwei Zangen wird je eine Schlaufe gefaßt und der Draht in sich gedrecht.

Abb. 54.
Einzelschienung der Fragmente.

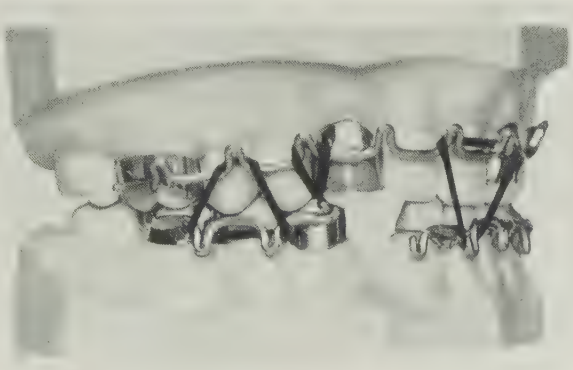

Abb. 55. Reposition und Fixation durch intermaxilläre Gummizüge.

Zum Ascherschen Verband ist folgendes zu bemerken: Wenn dieser Autor sich beim Nachweis der Notwendigkeit von Bändern statt Ligaturen auf mögliche Schädigungen der Interdentalpapille beruft und Greve zitiert, der in der Berührung der Papille mit Draht Gefahren einer Entzündung und endlich Schädigung des Parodontiums sucht, so mag dieser Einwand bei korrodierenden unedlen Metallen stimmen, zumal bei

Abb. 56.
Der praktische Fall, der an den beiden vorhergehenden Phantommodellen kopiert wurde, um das System besser zeigen zu können.
Abb. 53—56 aus Ascher (DZW. 1936 Nr. 41.)

längerer Liegezeit zu orthodontischen Zwecken. Hier zeigt sich aber wieder der große Vorteil des nichtrostenden Stahls, der auch nach monatelangem Tragen nicht die geringste Spur von Verfärbung, viel weniger der Korrosion, zeigt. Im Gegenteil, durch das absolut runde Ligaturen-Material aus Wipla können viel weniger Schädlichkeiten für das Ligamentum circulare entstehen, als durch scharfe Kronenränder. Diese wirken in jedem Fall am gingivalen Rand wie eine Säge. Das Gleiche gilt für die scharfen Schnittflächen der umgebogenen Laschen, die unter Umständen für die darüber gleitende Lippen- und Wangenschleimhaut Anlaß für Dekubitalgeschwüre sind. Einen entschiedenen Vorteil hat die Anwendung der nach Ascher hergestellten Bänder jedoch: die Schiene kann niemals cervikal abrutschen und durch zu festes Aufliegen des Zahnfleisches reizen. Das kann zwar in den meisten Fällen von vornherein durch entsprechendes Biegen der Schlaufen weitgehend vermieden werden. Vermöge der bei aller Schmiegsamkeit vorhandenen Festigkeit des Materials gewinnt der angelegte Verband eine unverrückbar feste Lage. Nach der Beschreibung von Ascher geben die Kanülen auch bei Anwendung starker intermaxillärer Züge nicht nach, wenn sie in aufbiegendem Sinne beansprucht werden. Unangenehm ist nur die notwendige Mehrarbeit beim Anlegen und die etwas größere Beanspruchung der Geduld des Kranken, der naturgemäß jedes Berühren des frakturierten Kiefers schmerzhaft empfindet. Das

erkennt Ascher an, aber er glaubt, diese Unannehmlichkeit für den Vorteil, daß der Verband gut anliegt und die Ligaturen nicht nachgezogen zu werden brauchen, in Kauf nehmen zu können. Nach unseren Erfahrungen ist es allerdings selten notwendig, Wipla-Ligaturen nachzuziehen.

In diesem Zusammenhang möchte ich auch ein Befestigungsmittel erwähnen, das in Verbindung mit der im nächsten Abschnitt zu besprechenden Schienung aus Schraubenbändern und Bögen für den Front- und Seitenzahnbereich benutzt werden kann. Es ist ein Vorschlag von Woodward in Denta[1] Digest Nr. 9, entnommen dem Referat in der Z. R. 1935: An einer Drahtschiene wird ein Blechschildchen befestigt und umgebogen, so daß es in seinem Lumen einen Drahtbügel aufnehmen kann. Gleichzeitig läßt sich daran ein Gummizug anbringen. (Abb. 57 u. 58).

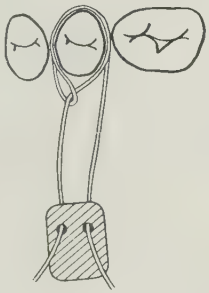

Abb. 57.
Ligaturendrahtführung nach Woodward.

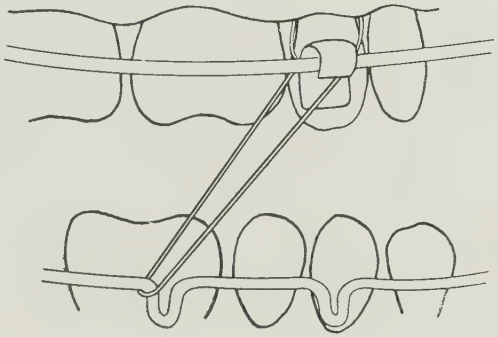

Abb. 58.
Blechschildchen umgelegt zur Führung eines Drahtbügels.

Bei dem folgenden Patientenfall mußten im Oberkiefer wegen eines außerordentlich lückenhaften Zahnbestandes festzementierte Wipla-Ringe als Anker für eine Drahtschlaufenschiene angebracht werden:

Fall 5 (Abb. 59—61).

Der 24jährige Patient O. V. stürzte am 22. 8. 1937 aus dem Beiwagen eines Motorrades. Er war nicht bewußtlos, blutete aber stark aus Wunden im Gesicht und an der rechten Körperseite. Er wandte sich direkt an einen Arzt, der ihn dem Huyssenstift in Essen überwies.

Die klinische und röntgenologische Untersuchung ergab einen doppelten Unterkiefer-Condylenbruch, es bestand mäßig offener Biß der Front mit Hebung des Unterkiefers im Molarenbereich.

Zahnschema:

	8	7		4					3				7	8	
	8		5	4	3	2	1	1	2	3	4	5	7	8	

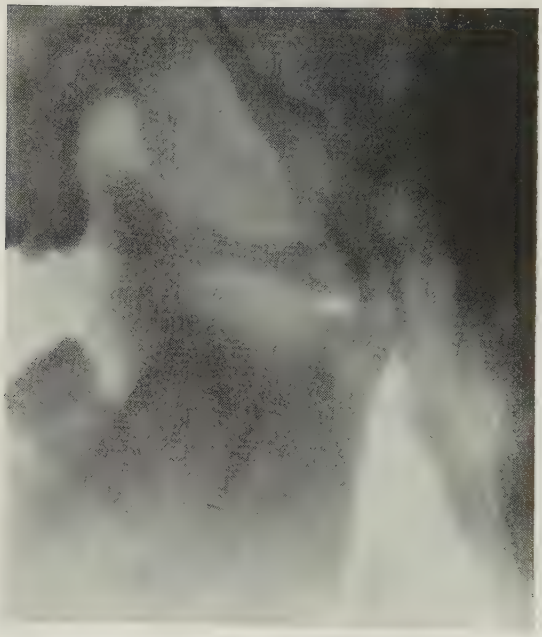

Abb. 59.
Patient O. V.
Fraktur des Processus condyloideus, rechts.

Abb. 60.
Patient O. V.
Geschienter Doppelbruch der Gelenkfortsätze.

Abb. 61.
Patient O. V.
Lateralaufnahme links.

Der Unterkiefer erhielt eine Drahtösenschiene, im Oberkiefer mußten wegen der starken Lücken im Schneidezahnbereich an den Molaren festzementierte Bänder mit angelötetem Schlaufendraht angebracht werden.

3—4 mm dicke Korkstücke intermaxillär zwischen den Molaren brachten in Verbindung mit frontal ziehenden Gummizügen den Unterkiefer allmählich wieder in die richtige Occlusion.

30. 9. 1937 Verbände entfernt.
1. 10. 1937 aus dem Krankenhaus entlassen.
20. 10. 1937 Kontrolle, Kauvermögen gut, ohne Beschwerden.

Für ausgedehnte Zertrümmerungsbrüche sind fertige Drahtbügel aus Wipla die gegebene Schienungsart. Die Drahtbügel werden hauptsächlich angewandt in Verbindung mit fertigen Bändern, deren Weite nach dem Zahnumfang einstellbar ist. (Abb. 62 u. 63).

Federnde Bügel eignen sich besonders zur Reposition von Frakturen der Alveolarfortsätze im Ober- und Unterkiefer bei Verlagerungen in vertikaler Richtung nach lingual oder buccal. Auch Kieferfrakturen mit senkrechten Spalten, die mit elastischen Kräften reponiert werden müssen, sind das Anwendungsgebiet der Drahtbügel. (Abb. 64).

Abb. 62.
Schraubband mit Hohlschraube n. Luckens aus Wipla.

Abb. 63.
Orthodontisches Schraubband aus Wipla.

Abb. 64.
Runddrahtbügel aus 1,5 mm dickem Wipla-Draht, passend für die Hohlschraube des Luckensbandes.

Gerade zur Erfüllung der Forderung nach allmählicher Reposition verlagerter Fragmente sind oftmals Schraubbänder nicht zu umgehen. Zwar haben sie den Nachteil, nicht ideal hygienisch zu sein. Da sie meist nicht aufzementiert werden können, bleibt zwischen Zahn und Band ein minimaler Spalt; darin und in den vielen Winkeln an Kanülen und Spindelschrauben können sich Speisereste ansammeln, die, abgesehen von unangenehmem Foetor ex ore, für den Zahn bei längerer Liegedauer kariesfördernd sind. Besser sind auf jeden Fall selbst angefertigte Bänder aus weichem 0,1—0,15 mm starkem Bandmaterial mit angelöteten Kanülen. (Abb. 65 u. 66).

Abb. 65.
Wipla Bandmaterial 0,1—0,15 mm × 5—10 mm zum Selbstlöten oder Falzen von Bändern.

Abb. 66.
An den Kanten umgeschlagenes Band in den gleichen Stärken.

In der Molarengegend ist das Aufprobieren, Abmessen und Einfalzen wegen mangelnder Mundöffnung des Kieferbruchverletzten zwar nicht ganz einfach, aber im Frontzahn- und Prämolarenbereich bedeutet die Technik der Selbstanfertigung von Bändern kein Hindernis. Denn das „Problem" der Lötung und Schweißung des Wiplametalls ist heute kein Problem mehr. Bei Beachtung der primitivsten Regeln des Lötens unter Berücksichtigung weniger Besonderheiten des Werkstoffs sind beim nichtrostenden Stahl keine größeren Schwierigkeiten vorhanden, als bei den Gold-Legierungen. Genaue Untersuchungen veröffentlichte kürzlich Jacobi in einer Dissertation „Das Problem der Hartlötung von Wipla-Metall und Vitallium". Für die Kieferorthopädie hat 1933 Schwarz-Basel die einfache Herstellungsart der zierlich gelöteten Apparaturen beschrieben. Das 0,1 mm dünne Band läßt sich im Gegensatz zum Nickelinblech auch bei stärkstem Engstand der Zähne spielend leicht in den Interdentalraum einbringen. Nach der Beschreibung von Burr wird dabei ein genügend langes Stück um den Zahn gelegt, mit einer Spezialzange geknifft und der Falz verlötet, aber nicht abgeschnitten. Ein kleiner Kamm bleibt stehen, erhält in der Mitte den sog. Einschnitt (mit einem Steinchen einzuschleifen), der für den später anzulegenden Bogen eine Retention in vertikaler Richtung bietet. (Abb. 67).

Abb. 67.
Einschnittband.

Indessen haben die Schraubbänder den Vorteil schneller Schienungsbereitschaft bei bester Fixationsmöglichkeit des anzubringenden Bügels. Dieser ist je nach den Erfordernissen in weich, hart oder federhart aus dem vorhandenen Drahtvorrat aus nichtrostendem Stahl auszuwählen. Es wird dabei folgendermaßen vorgegangen (Abb. 68—73):

Bei Verlagerung des Fragmentes nach oben erhält der Bogen vor dem Einbringen in den Mund eine Federung nach unten, bei Dislokation nach innen kann das Fragment durch Drahtligaturen nach vorn geholt oder durch Vorwärtsschrauben des ganzen Bügels reponiert werden. Für Brüche im Seitenzahnbereich, bei denen durch Innenzug der Mm. mylohyoidei pterygoidei int. und durch Torsion der Mm. masseteri Verlagerungen entstanden sind, ist durch Aktivierung nach außen die Okklusion der Zähne wieder herbeizuführen. (Abb. 71).

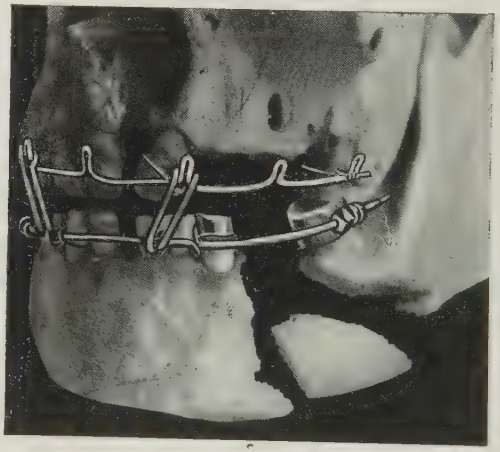

Abb. 68.
Federnder, glatter Wipla-Bügel in Verbindung mit Hohlschraubenbändern.
(↓ = Bügel nach unten aktiviert.)

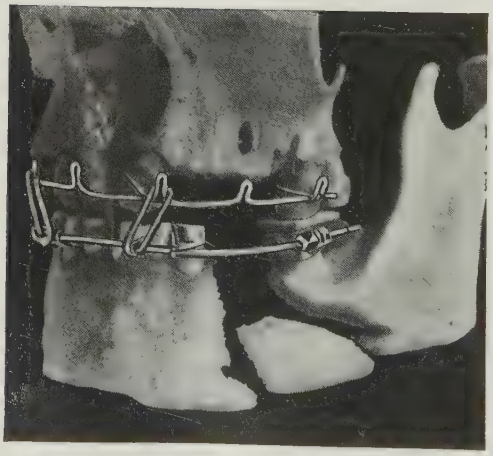

Abb. 69.
Die nach kaudal wirkende Kraft des U.-K.-Bügels wird unterstützt durch Zwischenlegen von Korkstückchen und Zug mit intermaxillären Gummiringen.

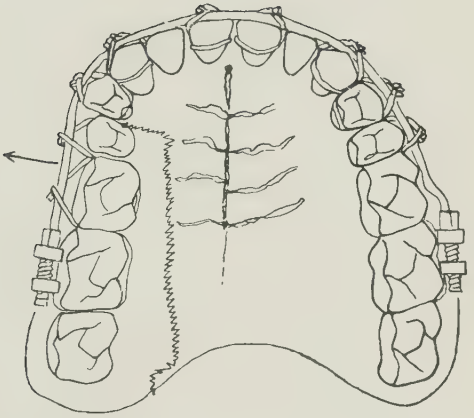

Abb. 70.
Beispiel zur Anwendung eines elastischen Bogens mit Schraubbändern (aus Port-Euler).

Ich denke bei diesen Möglichkeiten gerade an Kiefer, deren Antagonisten unbezahnt sind und bei denen eine gut sitzende Prothese nicht vorhanden ist, so daß die einfachere intermaxilläre Reposition mit Gummizügen nicht durchführbar ist.

Durch geschickt angewandte federnde Kräfte kann also Reposition und Retention vollzogen werden. Günstiger ist der Fall bei doppelseitigem Bruch im Seitenzahngebiet, wenn diesseits und jenseits der Bruchspalten und im Gegenkiefer Zähne vorhanden sind. Man schient dann das verlagerte Stück allein, zieht es mit Gummizügen in die richtige Lage und verbindet dann mit einem Bügel das Fragment mit dem Restgebiß. Vorher waren um die Molaren jenseits der Bruchlinien Kanülenbänder gelegt worden, die diesen zweiten Bogen, Fixationsbügel genannt, aufnehmen. Dabei wird nicht etwa der Repositionsbügel entfernt, sondern liegengelassen. (Abb. 71).

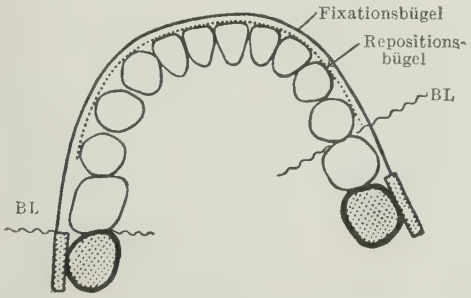

Abb. 71.
Verbindung des Fixationsbügels mit dem Repositionsbügel (nach Reichenbach).

Er kann bei neuerlicher, unvorhergesehener Dislocierung gute Dienste leisten.

Weitere Möglichkeiten bieten die orthodontischen Drahtbögen mit Schraubgewinden, Muttern und Häkchen an den freien Enden. (Abb. 72, 73).

Abb. 72.
Orthodontischer Bügel, 1 mm stark mit Schraubgewinden, Muttern u. Häkchen (Wipla).

Abb. 73.
Der orthodontische Bügel als Kieferbruchschiene gestattet die Anwendung allmählicher Reposition verkeilter Fragmente.

Bei Alveolarfortsatzbruch des Mittelstücks im Unterkiefer beispielsweise kann genau wie beim durchgehenden vertikalen Bruch des ganzen Kieferkörpers das Schraubband mit inaktivem oder federndem Bügel versehen werden.

Zur Fixierung allmählich reponierter oder auch sofort manuell richtig gestellter Fragmente eignet sich auch sehr gut die gelochte Schiene aus flachgewalztem Runddraht. Die Ligaturendrähte werden lingual um die Zähne gelegt und buccal durch die Löcher geführt. (Abb. 66 u. 73).

Abb. 74.
Lochschiene aus flach gewalztem Wipla-Draht (1,5 × 3,0 mm).

Abb. 75.
Gelochte Schiene (flach). Um die Zähne werden haarnadelförmig die Ligaturendrähte gelegt, diese durch die Löcher geführt und die Reposition durch langsames Festziehen der Drähte erreicht.

Wie schon eingangs der Arbeit angedeutet, erfordert mitunter der Doppelbruch des Unterkiefers, besonders wenn er mit Knochendefekt verbunden ist, wegen der Gefahr des Eintretens lebensbedrohlicher Komplikationen (Zurücksinken des Zungengrundes, der die Cardia verschließt) besondere Maßnahmen, die aus Notverbänden, wie auch aus Dauerextensionsverbänden bestehen können. In der Literatur wird allgemein als bester extraoraler Notextionsverband der von Hauptmeyer angegebene bezeichnet, da er gegenüber den Verbänden nach Stenzel und Wieting den Vorteil besonderer Einfachheit bei völlig ausreichender Wirkung hat. (Abb. 76 u. 77).

Der schleifenförmige, federnde Draht zieht mit einem Stückchen dünnen Drahtes oder Kordel, das an den Zähnen des losgesprengten Stückes befestigt ist, dieses zusammen mit der Zunge nach vorn. Dadurch kann oft der Verletzte erst transportfähig gemacht werden.

Abb. 76.
In einem Kopfverband eingewickelter Extensionsbügel nach Hauptmeyer.

Abb. 77.
Der gleiche Bügel an einer Feldmütze befestigt.

Der Verband kann sogar von einem verständigen Laien (z. B. im Felde) ohne Schwierigkeiten ausgeführt werden. (Abb. 78).

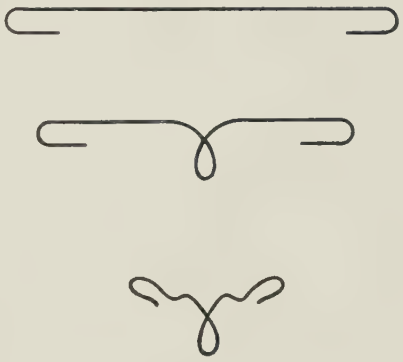

Abb. 78.
Biegephasen des Kopfbügels aus Wipla.

Über einen einfachen intraoralen Extensionsverband habe ich bei den Modifikationen der Anwendung des Schlaufendrahtes und den federnden Drahtbügeln gesprochen. Dadurch können ohne weiteres die Zähne wieder in Artikulation gebracht werden. (Abb. 44). Durch Zug des M. geniohyoideus und des M. biventer aber kann trotzdem noch eine Torsion des Fragmentes bestehen bleiben, wie sie Rehrmann nach einem Fall aus der Waßmundschen Klinik anschaulich in der Dtsch. Zahn-, Mund- und Kieferheilk. 1935, „Doppelte Frakturen des Unterkiefers", beschreibt. Die Folge des zurückgesunkenen Kinns

Abb. 79.
Patient mit Doppelbruch des Unterkiefers vor der Behandlung. Das zurückgesunkene Mittelstück läßt die protuberantia mentalis nicht mehr erkennen.

ist ein entstellend wirkendes, vogelgesichtähnliches Profil. (Abb. 79 u. 80).

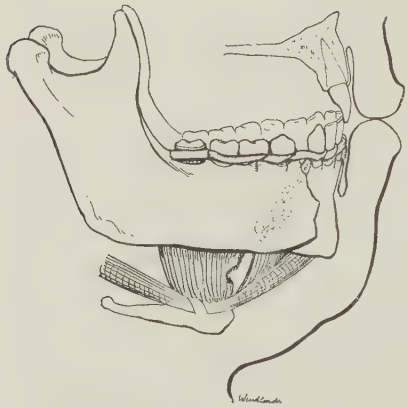

Abb. 80.
Trotz der intraoral reponierten und in Artikulation gebrachten Frontzahnreihe bleibt das „Vogelgesicht" bestehen.

Zur Behebung kann die Bruhnsche Extensionszange angewandt werden, die mit einem einstellbaren extra- und intraoralen Haken das zurückgesunkene Kinn in die alte Lage bringt. (Abb. 81).



Abb. 81.
Bruhnsche Extensionszange.
Aus Reichenbach: Leitf. d. Kieferbruchbehdlg. 1935.

Einfacher und den gleichen Zweck erfüllend ist der extra-intraorale Extensionsverband nach Waßmund. (Abb. 82).

Abb. 82.
Apparatur aus Wipla,
nach Waßmund.
Abb. 79, 80, 82 aus DZM.
u. Khkde. 1935.

Der federnde Bügel aus nichtrostendem Stahl ist an seinem unteren Ende angespitzt, hakenförmig umgebogen und dient gleichzeitig als Extensionsnagel. Also hier eine gleich gut wirksame Apparatur mit viel einfacheren Hilfsmitteln.

Diese vielen Variationsmöglichkeiten abdruckloser Kieferbruchschienung sind nur mit dem nichtrostenden Stahl in der Form möglich, wie sie die Kräfteverteilung bei der Frakturbehandlung benötigt. Es ist nicht nur die absolute Mundbeständigkeit, sondern im wesentlichen auch die ausgezeichnete mechanische Eigenschaft des Wipla-Stahls. Trotz graziler Feinheit ist die Federung sehr wirksam. Vor allem durch ihre Weichheit und Beständigkeit haben die Bügel aus nichtrostendem Stahl eine unübertreffbar günstige Eigenschaft, die von keinem Unedelmetall erreicht wird.

Das Prinzip der einfachsten und schnellsten Methode der Kieferbruchschienung wird durch vorstehende Angaben über Primärversorgung, die gleichzeitig die beste Endschienung darstellt, durchaus erfüllt. Aber es gibt doch manchmal Patientenfälle, bei denen eine individuell genaue Schiene zum Ausgleich verlorener Artikulation — vor allem bei sehr langer Liegedauer, bei pathologischen Prozessen mit Spontanfrakturen, Defektbrüchen u. a. — erforderlich ist. Dabei muß allerdings von den weitgehenden Forderungen, ohne Abdruck auszukommen oder überhaupt jede Laboratoriumsarbeit auszuschalten, in einigen Fällen abgegangen werden. Es wird aber im folgenden zu zeigen sein, daß der nichtrostende Stahl auch hierbei wesentliche Vereinfachungen gestattet. Wenn früher aus

irgendwelchen Gründen, sei es zur Schienung einer drohenden Spontanfraktur, bei Brüchen im aufsteigenden Ast oder im Kieferwinkel eine Schiene nach vorherigem Abdruck hergestellt wurde, so war es zumeist ein aus einem Stück oder aus mehreren Einzelteilen gegossenes und zusammengelötetes, sehr kompaktes Gebilde. Abgesehen von den schwierigen Arbeitsgängen mit viel Zeit- und Materialaufwand erfüllt ein solches Fixationsmittel nicht alle Anforderungen bezüglich Hygiene und Funktion. Wird es lose eingesetzt, so ist die Gefahr für den Zahnbestand ohne weiteres klar, fest einzementiert ist die Schwierigkeit bei etwaiger Wurzelbehandlung eines Zahnes oder bei Notwendigkeit der Entfernung nicht zu übergehen, die Forderung nach Ausgleichsmöglichkeit und „Abänderung widriger Stellen" (Anspach) ist gar nicht erfüllt. Kurz, es häufen sich die Nachteile, ohne daß dafür wesentliche Vorteile erreicht werden. Denn der vermeintliche Grundvorteil einer starren Fixierung der Bruchstücke gegeneinander ist in ihrem Extrem kein erstrebenswerter Vorteil, sondern eher das Gegenteil. Auch die allgemeine Chirurgie wendet keine vollkommene Ruhigstellung der Bruchenden zueinander an, sondern übt bewußt einen Wachstumsreiz auf die Kallus- und Knochenbildung aus, indem sie schnellstens Funktion des gebrochenen Gliedes anstrebt, und damit die Art und Richtung des wachsenden Gewebsersatzes im Defekt für die natürliche Beanspruchung wiederherstellt. Aus diesen Gründen ist auch für den genauestens nach einem Abdruck herzustellenden Verband die Drahtschiene die Methode der Wahl. Die Elästizität des Drahtes ist günstig bei Brüchen, die beiderseitig von der Schienung einbegriffen sind. Abänderung ist sehr leicht möglich, Reinigung und Übersicht denkbar gut, und die Befestigungsart bleibt unkompliziert.

Hauptmeyer stellt diesen individuellen Verband aus einem einzigen Stück Draht folgendermaßen her: Um das Gipsarbeitsmodell wird 1,2 mm starker, weicher Wipla-Draht in nachstehender Form gebogen, so daß der Draht in möglichst vielen Punkten bzw. Linien allen Zähnen anliegt. Mit gerundeten Zangen ist die Verformung leicht durchzuführen. Lingual von den oberen oder unteren mittleren Schneidezähnen beginnt und endigt der Draht in einer Art Öse, die Verletzungen der Zunge ausschließt. Die erforderlichen Häkchen zum Angreifen der Gummizüge werden alle im gleichen Arbeitsgang labial und buccal in den Verlauf der Schiene eingebogen, vorhandene Lücken überbrückt, wobei sich der buccale und linguale Draht berührt. An dieser Stelle wird der Verband besonders verstärkt (günstig für vorhandene Brüche in der Lücke). (Abb. 85



Abb. 83.
Aus 1,2 mm dickem, weichem Wipla-Draht gebogene Schiene.

Eine andere Modifikation dieses Drahtverbandes hat Hauptmeyer angegeben für alle Fälle, die eine feste Führungsschiene verlangen, wenn z. B. ein doppelter oder einseitiger Bruch des Kondylus oder Defektbruch mit eventueller Luxation nicht mehr durch einfache intermaxilläre halbe Immobilisation (Korkscheiben und frontale Gummizüge) reponiert und retiniert werden kann und eine schiefe Ebene auch nicht mehr zum Ziele führt. Schröder hatte für derartige Erfordernisse, wie anfangs erwähnt, eine fabrikmäßig hergestellte Gleitvorrichtung empfohlen (Abb. 84). Ähnlich wie bei der Gleitschiene Riechelmanns (Abb. 85) wird dabei der Gleitdorn und die Führungsrille an den gebogenen oder gegossenen Metallschienen durch Lötung befestigt. Natürlich ist dazu notwendigerweise ein Gelenkartikulator zu benutzen, um überhaupt für den Patienten eine Öffnungsmöglichkeit zu schaffen.

Die Vereinfachung des Hauptmeyerschen Drahtverbandes mit angebogener Gleitvorrichtung hat dagegen wesentliche Vorteile: Unabhängigkeit von größeren Laboratoriumshilfsmitteln und Überflüssigkeit des normierten Gleitapparates aus korrodierendem Nichtedelmetall. Dagegen läßt sich die aus einem einzigen Drahtstück in den Verlauf der Schiene eingebogene Gleitvorrichtung ganz individuell gestalten, bietet beim Wipla-Metall die nötige Festigkeit, hat keine Lotstellen und ist durch die kantenlose, runde Form nicht unangenehm beim Tragen im Munde. (Abb. 86).

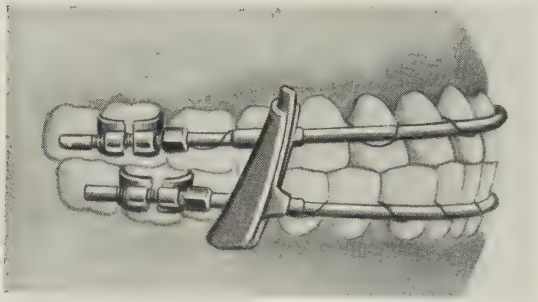

Abb. 84.
Gleitschiene nach Schröder-Ernst, um 1910.

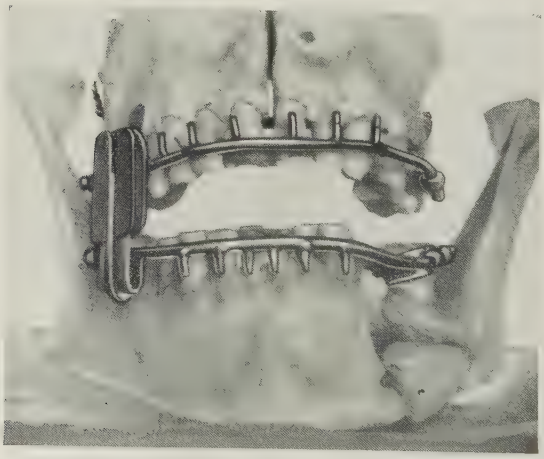

Abb. 85.
Gleitschiene nach Riechelmann, um 1915.

Durch diese Modifikation hat Hauptmeyer also in drei Punkten der Forderungen an eine Kieferbruchschiene Verbesserungen und Vereinfachungen erreicht. Außer den erwähnten möchte ich den Punkt 7 (nach Anspach) hervorheben, der leichte Abänderungs- und Ausgleichsmöglichkeit vorschreibt. Beim angelöteten Gleitapparat ist sie meist unmöglich, während hier durch eine einfache Biegung des Drahtes ein auftauchendes Hindernis leicht beseitigt werden kann. Anspach bezeichnet in seinem Aufsatz über Frakturen und Luxationen (DZW. 1936, H. 7) den maschinell hergestellten Schlaufendraht und die Verbindung dieser Schienungsart mit der angebogenen Gleitschiene als einen wesentlichen Fortschritt in der Kieferbruchbehandlung.

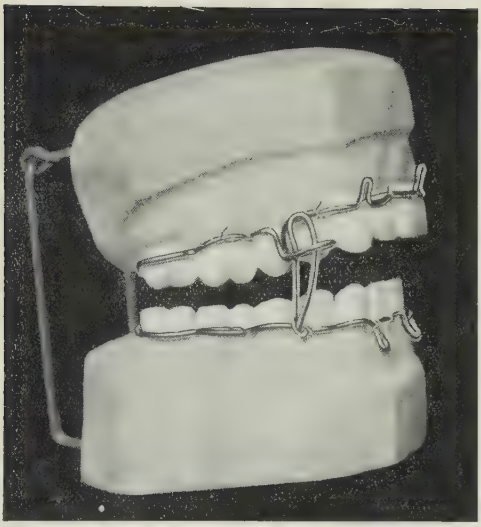

Abb. 86.
Gleitschiene mit angebogener Gleitvorrichtung (nach Hauptmeyer).

Folgender Fall sei hierzu angeführt: (Abb. 87—90).

Abb. 87.
Patient W. K. Offener Biß wegen doppelseitiger Fraktur der Proc. condyloidei.

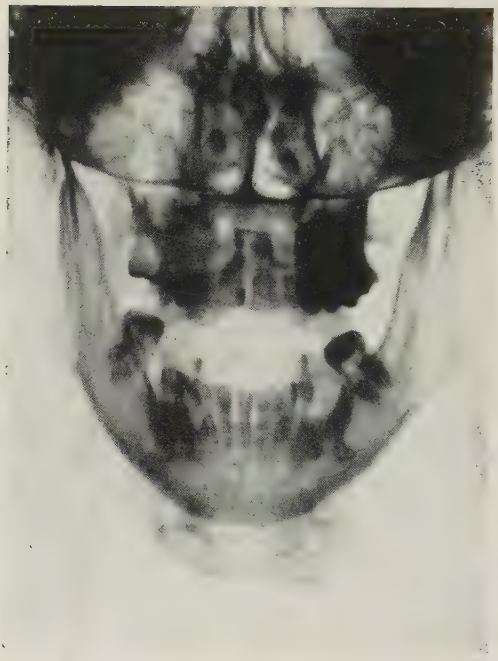

Abb. 88.
Patient W. K. Occipitofrontale Röntgenaufnahme vor der Schienung. Wegen der doppelseitigen Condylenbrüche Verkürzung der aufsteigenden Kieferäste.

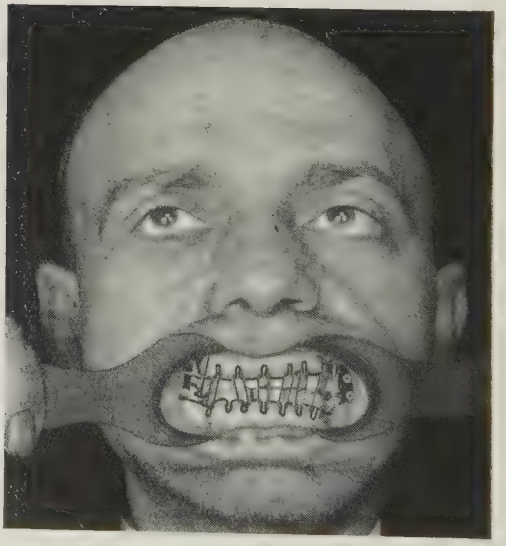

Abb. 89.
Patient W. K. Mit Drahtschienen und Gummizügen reponierter und durch Gleitvorrichtung retinierter Unterkiefer.

Abb. 90.
Patient W. K. Schienen in situ. Splitterbruch um Seitenzahnbereich des linken Unterkiefers.

Fall 6. (Abb. 87—90).

Am 24. 12. 1935 stürzte der Drechsler W. K. mit seinem Fahrrad, weil er durch ein entgegenkommendes Fahrzeug geblendet worden war. Er verspürte starkes Schädelbrummen und Schmerzen beim Kauen, er ging aber trotzdem seiner Arbeit nach.

Am 4. 1. 1936 erlitt er einen zweiten Unfall. An der Drehbank flog ihm ein Stück Holz gegen das Kinn; darauf wurden die Schmerzen noch stärker, und er konnte die Zähne nicht mehr aufeinander bringen.

Der klinische und röntgenologische Befund ergab eine ausgedehnte Fraktur unterhalb | 4 5 im linken Unterkiefer (Splitterbruch), außerdem Abscherungsfrakturen beider Gelenkfortsätze.

Zahnschema:

$$R\ \frac{7\ \ 5\ 4\ 3\ 2\ 1\ |\ 1\ 2\ 3\ 4\ \ 6\ 7}{8\ \ \ \ 4\ 3\ 2\ 1\ |\ 1\ 2\ 3\ 4\ \ \ \ 8}\ L$$

Kopfbiß, auf Grund der Abrasionen festgestellt.

Nach Abdrucknahme wurde am 7. 1. 1936 eine Wipla-Drahtschlaufenschiene, in deren Verlauf beiderseits Gleitvorrichtungen individuell eingebogen waren, angelegt. Intermaxilläre Gummizüge brachten den gesunkenen Unterkiefer allmählich wieder in die richtige Lage.

28. 2. 1936 Schiene entfernt.

3. 3. 1936 Nachkontrolle. Brüche vollkommen fest, Bewegung und Kauvermögen einwandfrei.

Bei Defektfrakturen im aufsteigenden Ast oder Bruch beider Kondylen mit Gefahr der Rückwärtsverlagerung des Unterkiefer ist auch das aus der Kieferorthopädie bekannte Herbstsche Retentionsscharnier anwendbar. (Abb. 91 u. 92).

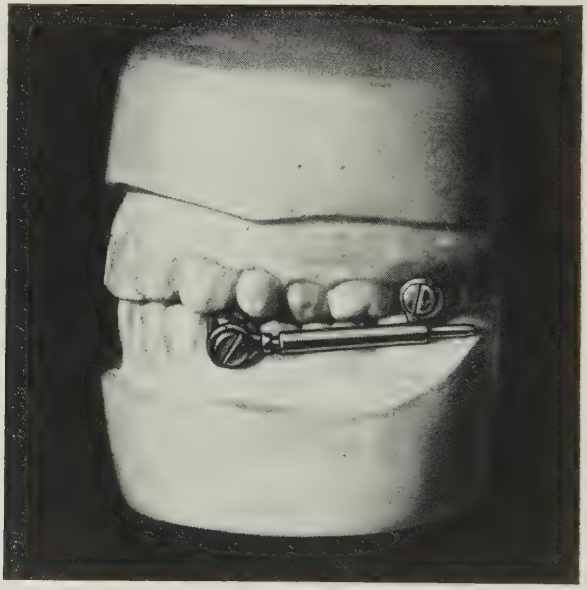

Abb. 91.
Herbstsches Retentionsscharnier in situ.

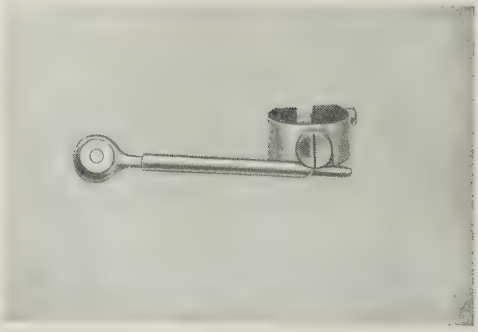

Abb. 92.
Herbstsches Scharnier mit einem gelochten Schraubband verbunden, wodurch die Lötung sich erübrigt.

Es wird ebenfalls in Wipla-Stahl gefertigt, in verschiedenen Größen vorrätig gehalten und bietet keine wesentlichen Schwierigkeiten beim Anlegen im Munde. Im Notfalle lassen sich die Schrauben durch ein gelochtes Schraubband führen und halten so ohne Lötung. (Abb. 92). Das Scharnier gestattet unbehinderte Mundöffnung, hält aber in Okklusionsstellung den

Unterkiefer nach vorn fest, so daß keine retrognathe Stellung beim Konsolidieren des Bruches entstehen kann. Um bei größeren Defekten auch das Ausweichen des Kiefers nach vorn zu verhindern, legte Geismar im Kriege diagonal zur Herbstschen Gleitverbindung beiderseitig vom oberen Eckzahn zum ersten unteren Molaren Gummizüge an.

Diese beschriebenen intraoralen Verbände sind im allgemeinen für den Regelfall, nämlich die sofortige, ordnungsgemäße Versorgung der Verletzten gedacht. Das Prinzip der Frühversorgung ist als wesentlichstes Merkmal dieser Arbeit beim ganzen Aufbau und der Beschreibung von Kieferverbänden aus Draht vorausgesetzt.

Zur Behandlung alter, unbehandelter Brüche — heute sind diese selten geworden — bei großen Defekten, Eiterungen usw. erübrigen sich starre Draht- oder Gußschienen natürlich nicht. Ausführliche Erörterungen über die erforderliche Therapie nach vernachlässigter Primärbehandlung würde aber hier zu weit führen. An Hand einiger Abbildungen von Apparaten aus der Sammlung der Kruppschen Zahnklinik möchte ich dieses Thema nur kurz streifen. Feste Verkeilungen alter, manchmal aber auch ganz frischer Kieferknochenfragmente benötigen eine stabile Dehnschraube (Abb. 93) oder aufzementierte schiefe Ebenen.

Abb. 93.
Gestanzte Kappen mit Dehnschraube.

In unrichtiger Lage in Heilung begriffene Bruchstücke können mit Hebelverbänden nur durch Anwendung ziemlich starker Gewalten reponiert werden. (Abb. 94—96).

Ist schon eine Pseudarthrose eingetreten, oder der Bruch in unrichtiger Stellung knöchern verheilt, so ist nur noch die chirurgische Durchtrennung des alten Frakturspaltes unter Anlegung einer guten Drahtschiene die gegebene Therapie. Bei diesen Apparaturen, deren Liegedauer im Munde vielfach bedeutend länger währt, als bei Schienungen primär behandelter Kieferfrakturen, muß die Materialfrage besondere Berücksichti-

Abb. 94.
Hebelzugschiene nach Schellhorn.

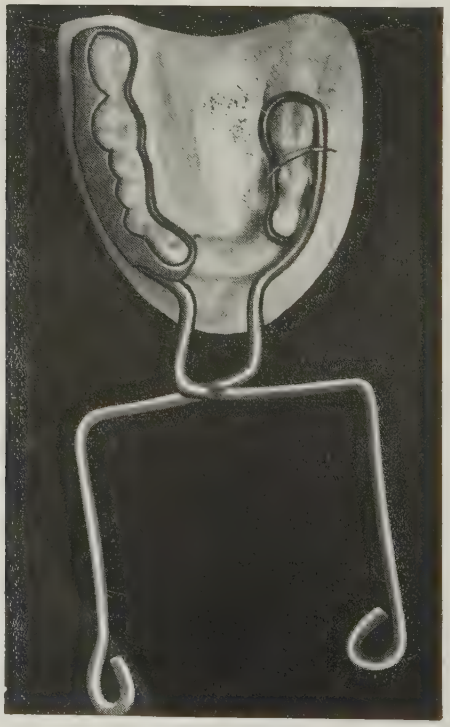

Abb. 95.
Hebelverband nach Hauptmeyer, um 1906.

Abb. 96.
Der gleiche Repositionsverband aus Wipla.

gung finden. Der nichtrostende Stahl, der erwiesenermaßen am gewebsfreundlichsten unter allen Metallen ist, kann somit einen berechtigten Totalitätsanspruch auf Anwendung für alle Gebiete der Kieferbruchbehandlung erheben.

Weitere Fälle, die meistens einen Abdruck zum Aufbau einer Schienungsapparatur nötig werden lassen, sind Absprengungen vom Alveolarfortsatz des Oberkiefers oder Loslösung ganzer Oberkiefer- und Gesichtsteile (Le Fort II und III) mit schweren Zertrümmerungen und Verlagerungen. Auch selbst einfache partielle Lossprengungen ohne Substanzverlust am oberen Alveolarfortsatz sind nicht immer mit Erfolg nach dem Beispiel des für den Unterkiefer angegebenen federnden Bügels zu behandeln. Fliege, Heuser, Warnke geben in der D. Z. M. u. Khkde. 1937, Nr. 8 eine gegossene, brückenähnliche Spezialschiene an, mit deren Hilfe stark nach kaudal abgesunkene Alveolarfortsatzfragmente des Oberkiefers schonend reponiert und sicher retiniert werden können. Für totale Loslösung des ganzen Oberkiefers wird oft in der Literatur vorgeschlagen, den gesunden Unterkiefer stützend gegen den frakturierten Oberkieferzahnbogen zu binden. In dieser Okklusionsstellung soll dann die Heilung vor sich gehen. Aber welcher Patient könnte eine Funda maxillae einige Wochen lang ertragen? Einer Kinnschleuder kann immer nur unterstützende Wirkung zukommen (außer als Notverband), wenn sie gleichzeitig zum Bedecken äu-

ßerer Verletzungen dient. Zur endgültigen Versorgung des Kieferverletzten wird immer nur ein fester Verband angezeigt sein, der auch bei der Mundöffnung nicht die Fixation der Fragmente aufhebt, also ein intra-extraoraler Schienenverband gegen ein Punctum Fixum (Schädelkalotte). Wenn jedoch wegen etwaiger Verletzungen des Kopfes nicht einmal ein leichtes Stirn-Hinterhauptband anwendbar ist, geben Scherenapparate, wie sie von Wustrow und Steinkamm angegeben wurden, einen Weg. (Abb. 97).

Abb. 97.
Wustrowscher Scherenapparat (aus Reichenbach)

In den meisten Fällen ist aber mit gutem Erfolg die intra-extraorale Drahtschiene mit äußerem „Hirschgeweihfortsatz" verwendbar. Sie besteht aus einem mit Haken versehenen Intraoralbügel mit Gaumenüberbrückung und buccal angelötetem 3 mm starkem Wipla-Draht, der zu den Mundwinkeln des Patienten zieht, dann außen an der Wange vorbei in Richtung zum Ohr geht. (Abb. 98).

Das Ende des Außendrahtes ist zweckmäßigerweise ösenförmig umzubiegen, so daß außer einem Halt für den Gummizug die unangenehme Spitzform des Drahtes vermieden wird.

Oberkieferfrakturen allein sind erfahrungsgemäß selten; der Unterkiefer ist meist mitverletzt und benötigt ebenfalls eine Schienung. Mit den beschriebenen Schienungsarten ist es nicht schwer, je nach den Gegebenheiten des Falles durch einfache Gummizüge an Drahthäkchen, schiefe Ebenen, Drahtbügel

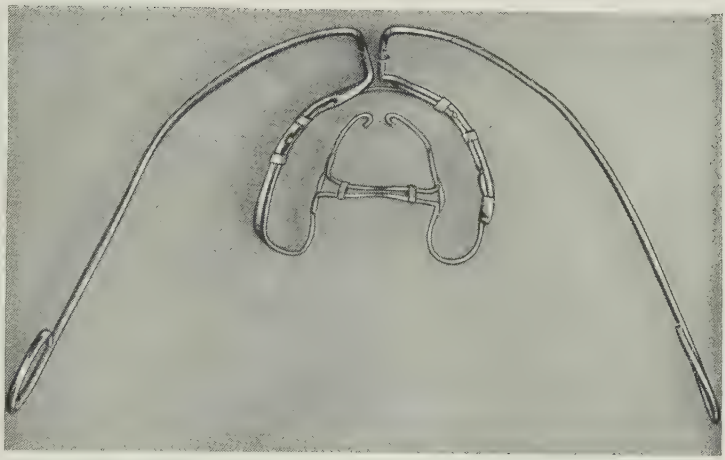

Abb. 98.
Oberkieferbruchverband
aus Wipla

mit Schraubbändern, Gleitschienen etc. für den Unterkiefer einen Halt zu gewinnen. Besonders komplizierte Verhältnisse lagen in folgendem Falle vor: (Abb. 99—104).

Am 6. 2. 1937 geriet der Wagenentlader L. S., 34 Jahre alt, mit dem Kopf zwischen die Puffer rangierender Eisenbahnwagen. Das Gesicht wurde völlig zusammengedrückt. Zwei Tage lag der Patient völlig bewußtlos im Krankenhaus in Rheinhausen.

S. zeigte außer stark verletzten Weichteilen Symptome schwerster Verletzungen des knöchernen Gesichtskeletts und der Schädelbasis (Brillenhämatome). Der Oberkieferkörper war in mehreren Teilen vom Schädel gelöst, Sagittalfrakturen und gezackte Bruchlinien bestanden zwischen 1 | 1, | 3 4, 7 5 |. Sämt-

liche Bruchstücke hingen nur noch lose an Schleimhautbrücken des Zahnfleisches und die Breite des Oberkiefers schien auf die Hälfte zusammengedrängt. Im Unterkiefer waren die Bruchlinien zwischen $\overline{|\ 2\ 3}$ und $\overline{4\ 3\ |}$, außerdem rechts Durchtrennung des Kieferwinkels.

Abb. 99.
Zustand bei Überweisung vom Bertha-Krankenhaus in Rheinhausen an die Kruppsche Zahnklinik.

Abb. 36.

Abb. 100.
Die losen Kieferteile sind durch Ligaturendraht für den Abdruck zusammengehalten.

Nach provisorischer Schienung der Oberkieferfragmente mit weichem Wipla-Ligaturendraht konnte ein Dentocollabdruck gewonnen werden.

Am 12. 2. 1937 Einsetzen einer intra-extraoralen Schiene mit Gaumenüberbrückung und Führungsöse für einen Dorn der Unterkieferschiene.

Die Kopfhaube wurde aus Gipsbinden, mit Patentknöpfen und frontalem Haken zur Anbringung von Gummizügen (Drainschlauch) versehen, hergestellt. Nach wiederholter Kontrolle konnte der Patient am 19. 6. 1937 in ambulante Behandlung entlassen werden, nachdem am 15. 6. 1937 die ausgedehnte extraorale Schienenapparatur entfernt und zur Retention der reponierten Oberkieferfragmente ein Angle-Bogen aus Wipla mit zwei Molarenbändern angelegt worden war.

Abb. 101.
Intra-extraorale Drahtschiene, befestigt an einem leichten Kopfverband.

Abb. 102.
Gummidrainschläuche bewirken den Zug gegen die Schädelkalotte.

Es stoßen sich noch einige Sequester ab. Nach völliger Reinigung und Heilung der Weichteilwunden werden Prothesen aus Wipla eingegliedert.

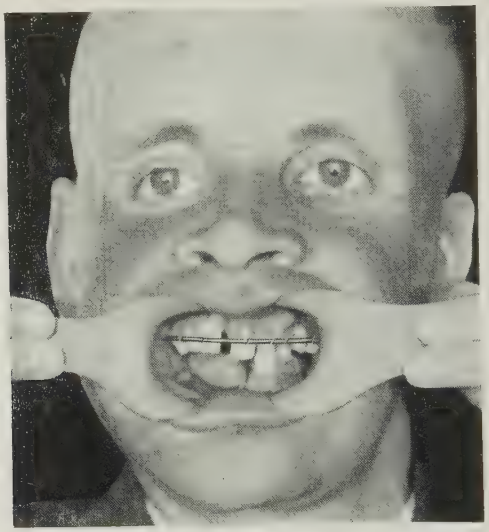

Abb. 103.
Angle-Bogen mit Schraubbändern zur Retention der Oberkieferfragmente.

Abb. 104.
Zustand bei der Entlassung aus station. Behandlung.

Eine intra-extraorale Schienung für Oberkieferfrakturen erforderte nach den beschriebenen Methoden immer einen Abdruck und Lötarbeit oder eines dieser beiden. Für den Notfall müßte es jedoch auch möglich sein, zur Schienung eines total abgesprengten Kiefers (Le Fort) bei gleichzeitiger Fraktur des

Unterkiefers als Primärversorgung einen intra-extraoralen Dauerverband herzustellen, der ohne die genannten Hilfsmittel, also unter Bedingungen wie für einen Notverband angefertigt werden kann. Ich setze einen Fall voraus, der denkbar ungünstige Arbeitsvoraussetzungen für den Behandelnden stellt. Es sei beispielsweise aus irgendwelchen Gründen nicht möglich, einen Abdruck des Kiefers zu gewinnen, ebenso sei keine Möglichkeit zum Löten vorhanden. Der Zahnbestand des Verletzten sei im Unterkiefer so lückenhaft, daß keine Fixierung des Oberkiefers durch Okklusionsstellung erreicht werden kann. Lediglich vorhanden sei Wipla-Schienungsmaterial und Instrumentarium des Feldbestecks. Es würden nun die vorhandenen Molaren des Oberkiefers mit Schraubbändern versehen, um einige Front- und Seitenzähne Laschenringe gelegt (wie beim Verband nach Ascher), diese aber nach unten umgebogen. In diese Führung hinein wird entweder ein einfacher glatter Bügel oder ein Schlaufendraht gelegt und dieser nach dem Aufprobieren zur Kontrolle des Sitzes wieder herausgenommen. An den buccalen Verlauf des Bogens wird nun beiderseitig dicker Wipla-Draht (2—3 mm stark) für den extraoralen Bogen in der typischen Weise möglichst bis zur Lippenmitte angebogen und nach hinten geführt. Die Vereinigung der „Hirschgeweihfortsätze" mit dem intraoralen Schlaufendraht wird, da keine Lötflamme vorhanden ist, mit weichem Ligaturendraht durch möglichst viele Umwicklungstouren vorgenommen. Zur Verhinderung von Rotation werden die aneinander stoßenden äußeren Drähte in Gegend der Lippenmitte ebenfalls miteinander verschnürt. Jetzt wird der Verband wieder eingesetzt, der extraorale Fortsatz nach Augenmaß am Patienten genauer zurechtgebogen und gegen eine Kopfkappe (fertig aus Stoff oder Gurt mit aufgenähten Häkchen oder schnell durch einige Touren Cellona-Gipsbinden herzustellen, in die zum Halt der Gummizüge Patentknöpfe gedrückt werden) fixiert. (Abb. 101 u. 102). Den erforderlichen Zug können entweder fertige Gummizüge oder Gummidrainschläuche ausüben. Weitere Haltepunkte am Außenbogen sind im Notfall sehr einfach durch Wipla-Ligaturendraht zu erreichen, der fest um den Bügel gedreht wird (evtl. vorher Feilenstrich). (Abb. 105).

Hygienische Nachteile dieses Notverbandes sind selbstverständlich vorhanden, aber sobald dem Patienten — beispielsweise nach dem Transport — wieder zahnärztliche Hilfe zur Verfügung steht, kann der gleiche Verband weiterbenutzt werden, wenn die provisorische Verschnürung durch Lot ersetzt und die fertigen Bänder mit Zement endgültig an den Ankerzähnen befestigt werden.

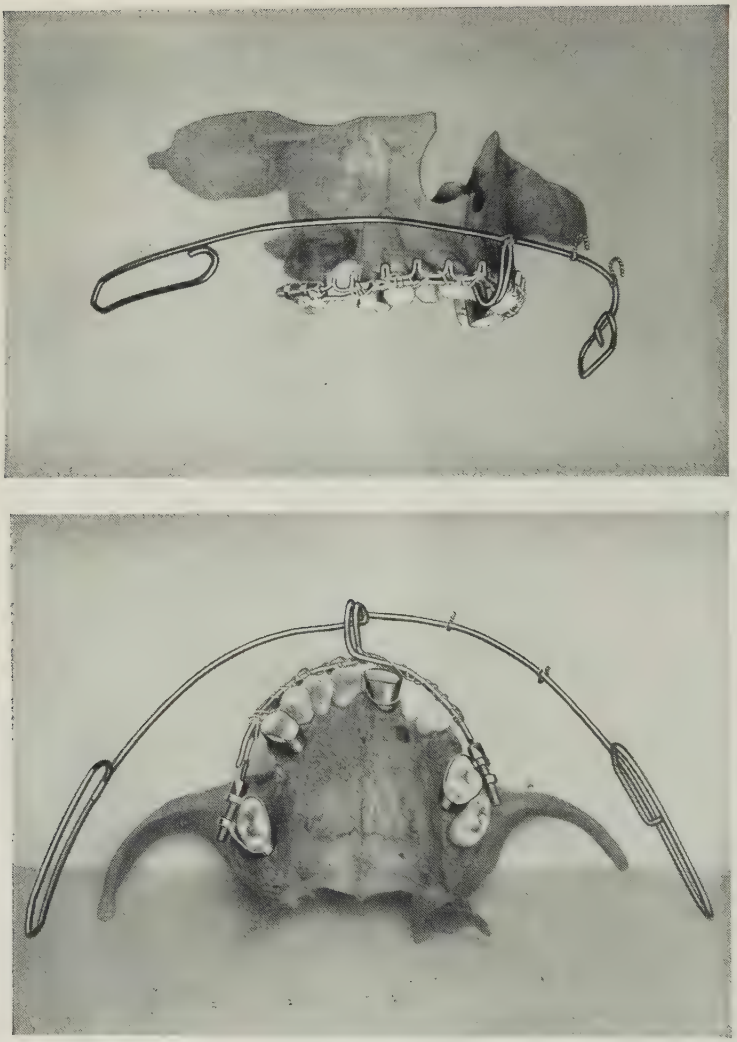

Abb. 105.
Ohne Lötung hergestellte intra-extraorale Oberkieferschiene.

Diese Beschreibung eines gedachten Falles mit ungünstigsten Extremen, wie sie nur in Ausnahmefällen anzutreffen sein werden, soll nur eine Anregung sein. Es wird für jeden anderen Fall Variationsmöglichkeiten geben, die mit der großen Menge vorbearbeiteter Hilfsteile aus nichtrostendem Stahl auf Grund der günstigen Eigenschaften dieses Materials

ausgeführt werden können. Beispielsweise wird man in einfacheren Fällen zur Schienung eines totalen Alveolarfortsatzbruches im Oberkiefer (Typ Guérin) einen sehr leicht herzustellenden, aber doch äußerst stabilen Dauerverband ohne vorherigen Abdruck anlegen können. Gerade gut bezahnte Oberkiefer junger Menschen können durch heftige äußere Gewalten (Sport, Unfälle im Beruf und Verkehr) abgesprengt werden. Wie die Abbildungen zeigen, ist durch Einwickeln eines starken Wipla-Drahtes (einfach oder doppelt) in den Verlauf des Ligaturen-Drahtösenverbandes sehr einfach ein extraoraler Bogen zur Fixierung gegen die Schädelkalotte herzustellen. Der Verband hat neben seinen Vorteilen:

1. abdruckloser Herstellung,
2. absoluter Mundbeständigkeit,
3. glatter Formen, die nicht die Gingiva reizen,
4. die Sicherheit, hygienisch einwandfrei zu sein.

(Abb. 106—108).

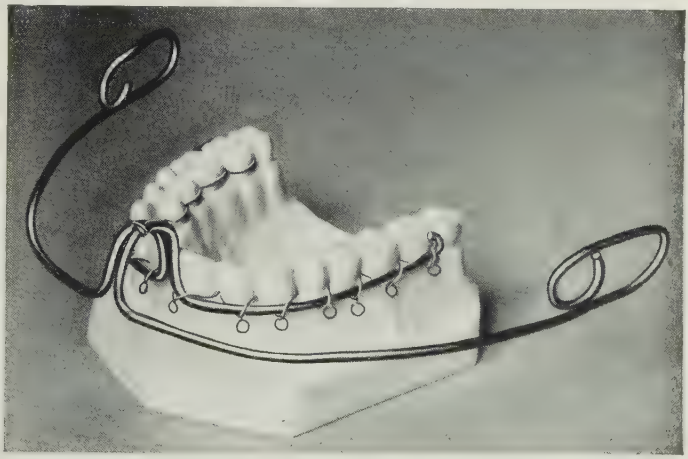

Abb. 106.
Intraextraorale Drahtschiene (distal bei 7 ist ein hochgebogener Dorn zu erkennen; Der Dorn dient zur Verhinderung von Rotation).

Diese Modifikationen bedeuten ohne Zweifel eine wesentliche Vereinfachung, die sich individuell jedem Fall anpassen. Doch die Variationen dürfen nicht zu weit führen und ins Uferlose gehen. Einige klinisch oft bewährte und erprobte Methoden sind immer ausreichend, wenn sie beherrscht werden. Der Grundsatz der einfachsten, ohne Abdruck herzustellenden Drahtschiene, die meistens auch die beste ist, sollte an den Anfang

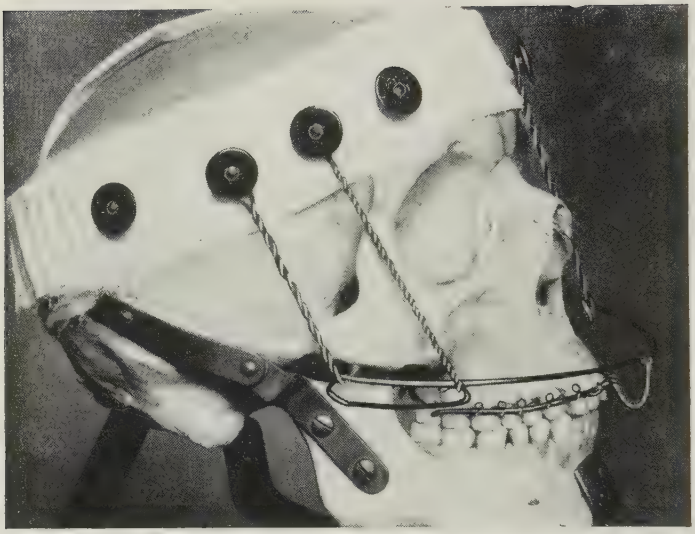

Abb. 107.
Ohne Abdruck und ohne Lötarbeit anzulegende intra-extraorale Drahtschiene.

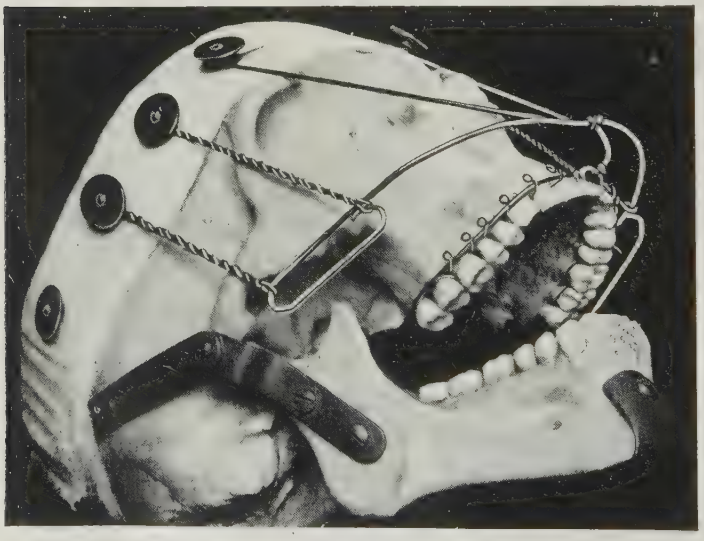

Abb. 108.
Mull- oder Gipsbinden mit Patenthosenknöpfen als Haltepunkte für Gummizüge.

jedes Behandlungsplanes gestellt werden. Daß dieser Grundsatz durch die vielseitige Anwendbarkeit des nichtrostenden Stahls erfüllt wird, glaube ich hinreichend belegt und Möglichkeiten der Kieferschienung beschrieben zu haben, die den aufgestellten Forderungen in weitestem Maße entsprechen.

Zusammenfassung.

Die Folgen von Kieferfrakturen, deren Anzahl nach den neuesten Statistiken in dauerndem Ansteigen begriffen ist, sind für die Volksgemeinschaft eine schwere Belastung in sozialer Hinsicht. Mit allen Mitteln muß darum verhindert werden, daß daraus irreparable Schäden entstehen, die durch ärztliches Können vermeidbar sind. Zusammenarbeit von Chirurg und Zahnarzt gewährleistet das. Den größten Anteil übernimmt der Zahnarzt, wenn er die Kieferfrakturen so früh wie nur eben möglich schient. Um diese wichtigste Forderung zu erfüllen, brauchen wir Schienungsmethoden, die schnell, einfach und ohne starke Belästigung des Verletzten ausgeführt werden können. Das bedingt wieder möglichst abdruckloses Arbeiten. Die Verbindung der Einfachheit eines Notverbandes mit den Vorteilen eines Dauerverbandes ist zu erstreben. Nur ein Material, das unschädlich für die Mundhöhle und die inneren Organe ist, kann dazu benutzt werden; dabei muß es aber auch den Erfordernissen mechanischer Beanspruchung gewachsen sein. Der nichtrostende Chrom-Nickel-Stahl (Wipla) erfüllt alle diese Forderungen in einer glücklichen Synthese: Gegenüber Verbänden aus den bisher meist gebrauchten unedlen Materialien (verzinnter Eisendraht, Aluminiumbronce, Messing und dessen verwandte Legierungen etc.) ist der Austauschstoff „Wipla“ absolut indifferent gegenüber lebendem Körpergewebe und allen Körperflüssigkeiten. (Beweise aus der Chirurgie und Versuche mit Gewebskulturen in vitro). Die Korrosionsfestigkeit des Wipla-Metalls ist sogar noch größer, als die der Gold-Legierungen und der Legierungen aus anderen Edelmetallen.

Es wurden Methoden angegeben, die einfach wie ein Notverband durchzuführen sind und dabei den Forderungen nach Festigkeit, Funktion des geschienten Kiefers, guter Übersicht des Wundgebietes, einwandfreier Hygiene, Sicherung genügender Nahrungszufuhr, guter psychischer und physischer Wirkung auf den Patienten, entsprechen.

An Hand von Beispielen wurde gezeigt, daß manche früher angegebenen Hindernisse zur Indikation der Wipla-Drahtverbände leicht zu überwinden sind. So sind mit dem gewickelten

Drahtösenverband aus 0,4 mm weichem Wipla-Ligaturendraht selbst lückenhafte Gebisse durch Überbrücken einer unterbrochenen Zahnreihe ausreichend fest zu schienen.

Occlusales Abrutschen der Ligaturen bei konischen Zahnformen kann durch Wipla-Ringe auf einfachste Weise vermieden werden.

Selbst beim Bruch beider Gelenkfortsätze ist die bekannte Dislokation des Unterkiefers nach hinten oben klinisch erkennbar am offenen Biß, fast immer durch alleinige Anwendung des gewickelten Drahtösenverbandes und einiger Korkscheiben zu beseitigen.

Der fabrikmäßig hergestellte Drahtschlaufenverband ist durch seine Vervollkommnung in Anordnung und Größe der Schlaufen für sich allein oder in der Modifikation durch Schraub- und Einschnittbänder dem jeweiligen Fall ganz individuell anzupassen.

Die Hauptmeyersche Gleitvorrichtung, die in den Verlauf der Wiplaschiene eingebogen wird, bedeutet eine wesentliche Verbesserung der angelöteten Gleitapparate.

Verbände aus fertigen glatten Bögen mit Schraubbändern oder mit selbstgelöteten Wipla-Ringen sind wegen ihrer starken, beständigen Federkraft trotz graziler Formen sehr wirksam bei der Reposition von Kieferfragmenten. Der gleiche Bogen dient nach vollendeter Reposition auch der Retention.

Zur schnellen und sicheren Fixierung manuell eingerichteter Brüche dient die Wipla-Lochschiene.

Orthodontische Bügel mit grazilen Molarenbändern gestatten die Anwendung allmählicher Reposition oder intraoraler Extension mit Schraubwirkung und Gummizug.

Als einfachster extraoraler Notextensionsverband zur Vermeidung des Zurücksinkens von Kieferfragmenten (insbesondere beim Transport des Verletzten) bewährte sich der Hauptmeyersche Drahtbügel.

Eine Torsion des Fragmentes bei Doppelbruch beseitigt der extraorale Knochenhaken aus Wipla nach Waßmund. Neben seiner guten Elastizität hat er gegenüber der Extensionszange Bruhns den Vorteil besonderer Einfachheit.

Es wird die Herstellung eines Oberkieferbruch-Drahtverbandes mit Extraoralbügeln gezeigt, der ohne Abdruck und Lötung sofort im Munde als Dauerverband angelegt wird.

Bei den beschriebenen Wipla-Verbänden ist als besondere Eigenart immer wieder festzuhalten, daß die Schienen meistens ohne Abdruck zu verwenden sind. Vermöge ihrer vielseitigen, einfachsten Anwendungsweisen ist es daher möglich, Kiefer-

bruchbehandlung auch in vorderster Linie (im Kriegsfall) oder sogleich nach einem Unfall vorzunehmen. Der so ausgeführte „Primärverband" kann fast ausnahmslos als „Hauptverband" bestehen bleiben.

Der nichtrostende Stahl ist in hervorragendem Maße geeignet, durch die Möglichkeit frühzeitiger Behandlung störende Folgezustände oder Komplikationen einer Verletzung gar nicht erst aufkommen zu lassen. Für den Kriegssanitätsdienst wird der nichtrostende Stahl wegen seiner unübertroffenen Vorteile gegenüber allen anderen Materialien ein nicht zu entbehrender Bestandteil des sorgfältig ausgewählten zahnärztlichen Kieferbruchbesteckes sein.

Im Sinne der Forderungen unserer nationalsozialistischen Staatsführung, welche die Verhinderung jeglicher Krüppelhaftigkeit mit Recht verlangt, dient die weiteste Verbreitung der Kenntnis über das Material und seine Anwendung dem Volksganzen. Es gilt, die erkrankten Volksgenossen auf dem schnellsten Wege wieder gesund und arbeitsfähig zu machen. Invalidität und frühe Arbeitsunfähigkeit bedeuten eine um so größere Last für die Allgemeinheit, als das Lebensalter des Einzelnen sich gegenüber früher wesentlich erhöht hat. Arbeitstüchtigkeit und Arbeitsfreude bis ins hohe Alter wieder herzustellen und zu erhalten, ist eine ernste, schöne Pflicht, die den Einsatz aller Mittel lohnt.

Herrn Dr. h. c. Hauptmeyer bin ich für die Überlassung des Themas sowie für die wertvollen Anregungen und Hinweise zu Dank verpflichtet. Die in jeder Weise großzügig zur Verfügung gestellten Materialien, die wissenschaftliche Sammlung, Bibliothek, klinische und technische Einrichtung der Kruppschen Zahnklinik waren mir bei der Anfertigung der Arbeit sehr förderlich.

Für die freundliche Übernahme des Referates danke ich meinem früheren Lehrer, Herrn Professor Fliege, verbindlichst.

LITERATUR-NACHWEIS.

Anspach: Über Frakturen und Luxationen. Dtsch. zahnärztl. Wschr. XXXIX, Nr. 6, 7 u. 9, S. 121, 148 u. 201 (1936).

— Maßnahmen bei Kieferfrakturen. Deutscher Zahnärztekalender, München 1937. Verl. Bergmann.

Ascher: Ein an Bändern befestigter Schienenverband aus Stahl. Dtsch. zahnärztl. Wschr. XXXIX, Nr. 41, S. 963 (1936).

Axhausen: Beiträge zur Mund- und Kieferchirurgie (1 Jahr Kieferklinik der Charité). Leipzig 1932.

— Der Zahnarzt im Kriegssanitätsdienst. Vortrag auf dem 8. Deutschen Zahnärztetag in Düsseldorf 1937, Dtsch. zahnärztl. Wschr. XXXX, Nr. 40 u. 42, S. 885 u. 938 (1937).

Bode: Bemerkungen zur Behandlung frischer Knochenbrüche. Arch. klin. Chir. CDXXII, S. 331 (1935).

Bruhn, Karl: Nichtrostender Stahl, Gold, Kautschuk und andere Materialien usw. Dtsch. Monatsschr. f. Zahnheilk. XXXX, Nr. 2, S. 33 (1922).

Bruhn, Chr.: Bericht über die Tätigkeit des Düsseldorfer Lazaretts für Kieferverletzte. Wiesbaden 1916, Verl. Bergmann.

Burr: Die Schienung von Kieferbrüchen mit nichtrostendem Stahl. Diss. München 1935.

Crawford: Ein schwieriger Fall von Fraktur des Unterkiefers. Ref. in Dtsch. zahnärztl. Wschr. XXXVII, Nr. 10, S. 235 (1934).

Egger: Zur Behandlung von Kieferbrüchen. Schweiz. med. Wschr. 1934, H. 46, Ref. in Dtsch. zahnärztl. Wschr. XXXVIII, Nr. 13, S. 302 (1935).

Ernst: Die Schienenverbände bei Unter- und Oberkieferbrüchen. Handb. d. Zahnheilk. Herausgeg. von Partsch, Bd. I. München 1932, Verl. Bergmann.

Fischer, M.: Die Öffnungsachsen für Gleitschienen. Dtsch. zahnärztl. Wschr. XXXVIII, Nr. 23, S. 628 (1935).

Fliege, Heuser, Warnke: Beitrag zur Behandlung stark dislozierter Alveolarfortsatzbrüche. Dtsch. Zahn-, Mund- u. Kieferheilk. IV, Nr. 8, S. 545 (1937).

Fuchs: Beitrag zum Problem: Die zahnärztlichen Erstmaßnahmen bei frischen Kieferverletzten unter besonderer Berücksichtigung der mundbeständigen Nichtedelmetalle. Diss. Bonn 1935.

Gerlach: Die funktionelle Schienung des Unterkiefers bei der Resektion und Knochenplastik. Dtsch. zahnärztl. Wschr. XXXVII, Nr. 51, S. 1204 (1934).

Greve: Behandlung der Kieferbrüche in Port-Euler, Lehrbuch der Zahnheilkunde. München 1934. Verl. Bergmann, 5. Aufl.

Grubenbecher: Über die Indikation und Anwendung intraoraler Notverbände Dtsch. zahnärztl. Wschr. XXXVIII, Nr. 25, S. 573 (1935).

Geismar: Über Kieferverbände. Dtsch. zahnärzt. Wschr. XVII, Nr. 39, S. 661 (1914).

Haase: Rostfreier Stahl in der Chirurgie. Arch. f. Orthop. u. Unfallchir. XXXVII, S. 606, Berlin 1937. Verl. Springer.

Häbler: Verursacht der metallische Fremdkörper bei der Osteosynthese Knochenabbau und Atrophie? Arch. f. Orthop. u. Unfallchir. XXXV, Berlin 1935. Verl. Springer.

Halbach: Über die Festigkeitseigenschaften des nichtrostenden Stahls. Dtsch. zahnärztl. Wschr. XXXVI, Nr. 19, S. 453 (1933).

Hauptmeyer: Über die erfolgreiche Verwendung von Kieferschienenverbänden bei Frakturen und Resektionen mit besonderer Berücksichtigung der Zinnscharnierschiene. Dtsch. Zahnheilk. in Vorträgen, her. v. Jul. Witzel, Leipzig 1914 H. 3, S. 3.

— Über Kieferbrüche und ihre Behandlung. Dtsch Mschr. f. Zahnheilk. XXVII, S. 625 (1910).

— Die gegenwärtigen Behandlungswege der Kieferschußverletzungen. Her. von Bruhn. Zur Behandlung der Schußverletzungen im Bereich des Gesichts unter besonderer Berücksichtigung der Läsionen der Kiefer. Wiesbaden 1915. Verl. Bergmann.

— Die erste Hilfeleistung der Kieferverletzten mit einfachsten Mitteln. Dtsch. zahnärztl. Wschr. XIX, Nr. 2, S. 15 (1916).

— Verletzungen der Kiefer. In Handb. d. Zahnheilk. her. von Partsch, Bd. I. München 1927, Verl. Bergmann.

— Allgemeines zu den Regulierungsverbänden aus nichtrostendem Stahl. Dtsch. zahnärztl. Wschr. XXXVII, Nr. 50, S. 1171 (1934).

— Über einfache Kieferschienenverbände aus nichtrostendem Stahl. Dtsch. zahnärztl. Wschr. XXXVIII, Nr. 1 u. 3, S. 5 u. 59 (1935)

— Wesentliches und Neues von den mundbeständigen Nichtedelmetallen „Wipla" und „Vitallium". Dtsch. zahnärztl. Wschr. XXXVIII, Nr. 26 u. 27, S. 601 u. 627 (1935).

Heuser: Erfahrungen mit den Kieferbruchverbänden aus Chrom-Nickelstahl nach Hauptmeyer und deren Anwendungsbereich. Dtsch. zahnärztl. Wschr. XXXX, Nr. 24 (1937).

Herrmann: Knochennaht bei Unterkieferbrüchen. Dtsch. zahnärztl. Wschr. XXXVIII, Nr. 21, S. 482 (1935).

Hofer: Ref. über Reichenbachs „Leitfaden der Kieferbruchbehandlung". Zeitschr. f. Stomatol. XXXIV, Nr. 6, S. 375 (1936).

Holler: Über die Anwendung geteilter Verbände in der Kieferbruchbehandlung. Dtsch. Zahn-, Mund- u. Kieferheilk. I, H. 5, S. 239 (1934).

Imbusch: Nichtrostender Stahl und Nickel-Chrom-Legierungen (Weißmetalle), ein Vergleich. Zahnärztl. Rundsch. XXXXVI, Nr. 36 (1937).

Ivy: Fractures of the Jaws (Kieferbrüche). Berichte v. IX. Int. Zahnärztekongr., Wien 1936, Bd. I, S. 1297. Wien 1937, Urban und Schwarzenberg.

Jakobi: Das Problem der Hartlötung von Wipla-Metall und Vitallium. Diss. Leipzig 1937.

Killian: Erfahrungen mit der Extensionsbehandlung von Knochenbrüchen. Arch. klin. Chir. CDXXXII, S. 159, Berlin 1935, Verl. Springer.

Klapp-Schröder: Die Unterkieferschußbrüche und ihre Behandlung. Berlin 1917, Verl. Meußer.

Klapp-Bange-Ernst: Chirurgie des Gesichtes des Oberkiefers und des Unterkiefers und der Zähne. Aus Kirschner-Nordmann: „Die Chirurgie", Bd. IV, 1. Teil, Berlin 1927. Verl. Urban und Schwarzenberg.

Krull: Untersuchungen über die Giftigkeit rostfreien Stahls in der Gewebskultur. Arch. f. Orthop. u. Unfallchir. XXXVII, S. 600, Berlin 1937, Verl. Springer.

Leonhardt: Typische und atypische Dislokation bei Kieferbrüchen. Diss. Leipzig 1934.

Lindemann-Hofrath: Die primäre Versorgung der Verletzten im Mund-, Kiefer- und Gesichtsbereich. Dtsch. zahnärztl. Wschr. XXXVIII, Nr. 40, S. 932 (1935).

Link: Die klinische und unfallrechtliche Bedeutung der Kieferbrüche. In „Der Chirurg" VII, S. 564, H. 16, Berlin 1935, Verl. Springer.

Von Madarasz: Zur Behandlung der Kieferfrakturen. Zeitschr. f. Stomat. XXXIII, H. 14, S. 838 (1935).

Menegaux, Moyse, Odiette: Croissance des tissus conjonctif et esseux cultivés „in vitro" en présence de certains métaux. „La Presse médicale" April 1934.

Perthes u. Borchers: Verletzungen und Krankheiten der Kiefer, aus „Neue Deutsche Chirurgie", Bd. 53, 2. Aufl. Stuttgart 1932, Verl. Enke.

Pichler: Vortrag über Grenzgebiete der Chirurgie und Zahnheilkunde (1935).

Rehrmann: Doppelte Frakturen des Unterkiefers. Dtsch. Zahn-, Mund- und Kieferheilk. II, H. 2, S. 122 (1935).

Reichenbach: Chirurgische Prothese. Dtsch. zahnärztl. Wschr. XXXVII, Nr. 1, S. 1 (1934).

— Leitfaden der Kieferbruchbehandlung. Leipzig 1935, Verl. Meußer.

Von Redwitz: Der derzeitige Stand der Pseudarthrosenfrage. Arch. klin. Chir., CLXXXII, S. 649 (1935).

Schön: Die ambulante Behandlung der Kieferfrakturen durch den zahnärztlichen Praktiker. Zahnärztl. Rundsch. XXXXIV, Nr. 40, S. 1747 (1935).

Schönbeck: Kurzer Leitfaden deru Metallkunde. Berulin 1931, Verl. Meußer.

— Zahnärztliche Metallkunde. Aus Misch: Fortschr. d. Zahnheilk. (1933).

Schlampp: Beitrag zur funktionellen Kieferbruchbehandlung. Zahnärztl. Rundschau XXXVI, Nr. 39, S 671 (1927).

Schmidt: Unterkiefer-, Oberkiefer- und Jochbeinfrakturen, Zahnverletzungen, Zerstörung von Zahnprothesen und Zahnfüllungen nach Unfällen. Diss. Zürich 1934.

Schröder: Handbuch der zahnärztlichen Verbände u. Prothesen. Bd. I, Berlin 1911.

— Zahnärztliche Hilfe im Felde. Dtsch. zahnärztl. Wschr. XXXVII, Nr. 35, S. 811 (1934).

— Über den augenblicklichen Stand der zahnärztlich-chirurgischen Prothetik und Verbandstechnik. Dtsch. zahnärztl. Wschr. XXXVIII, Nr. 10, S. 216 (1935).

Soerensen u. Warnekros: Schienenbehandlung bei Kieferbrüchen und die Befestigung von Goldschienen unter dem losgelösten Periost mit und ohne Verwendung eines Transplantats. Aus „Chirurg und Zahnarzt", Berlin 1917.

Stuck: Reichszahnärzteführer, Rede vor den Teilnehmern am Deutschen Zahnärztetag, Düsseldorf, 1937. Zahnärztl. Mitteilungen, Nr. 32 (1937).

Thomsen: Über funktionelle Behandlung und Nachbehandlung. Arch. f. klin. Orthop. (1936).

Voormann: Die Behandlung von frischen Kieferbrüchen nach der Methode von Hauptmeyer mit Wipla-Draht 0,4 mm. Dtsch. zahnärztl. Wschr. XXXVIII, Nr. 47, S. 1120 (1935).

Wagner, Reichsärzteführer: Rede auf dem Parteikongreß der Arbeit, Nürnberg 1937. Zahnärztl. Mitteilungen, Nr. 41 (1937).

Wannenmacher: Untersuchungen über den Heilungsverlauf von Kieferbrüchen. Dtsch. zahnärztl. Wschr. XXXIV, Nr. 14 (1931).

— Biologische Fragen in der zahnärztlichen Werkstoffkunde. Berichte vom IX. Int. Zahnärztekongr. Wien 1936, Bd. I, S. 1245, Verl. Urban u. Schwarzenberg.

Waßmund: Frakturen und Luxationen des Gesichtsschädels unter Berücksichtigung der Komplikationen des Hirnschädels, ihre Klinik und Therapie. Berlin 1927, Verl. Meußer.

Winter: Fractures of the Mandible. A Study of 200 Cases. (Unterkieferfrakturen. Eine Betrachtung über 200 Fälle.) The Dental Cosmos (1935).

Woodward: Kieferbruchschienung. Ref. zu Dental Digest 1934 in Zahnärztl. Rundsch. XXXXIV, Nr. 2, S. 92 (1935).

LEBENSLAUF.

Ich wurde am 22. Februar 1913 als Sohn des Kaufmanns Philipp Pütz und seiner Ehefrau Wilhelmine, geb. Wilden in Kinzweiler (Krs. Aachen) geboren.

1922 kam ich nach drei Volksschuljahren auf die Sexta des Realgymnasiums Essen-Altenessen, das ich Ostern 1932 mit dem Zeugnis der Reife verließ. Im Sommer-Semester 1933 begann ich in Köln mit dem Studium der Zahnheilkunde. Herbst 1934 bestand ich dort die zahnärztliche Vorprüfung und nach weiteren vier Semestern an der Universität Marburg das zahnärztliche Staatsexamen. Die Approbation erhielt ich am 3. Dezember 1936.

Meine akademischen Lehrer waren:

in Köln: Darapsky, Greth, Hering, Hiedemann, Kempermann, Niederhoff, Schubert, Rinkel, Veit, Zilkens;

in Marburg: Baumann, Baur †, Boeminghaus, Elbrecht, Fliege, Gürber †, Kestermann, Klapp, Kunzendorf, Loebell, Pfannenstiel, von Reckow, Rix, Ruete, Versé.